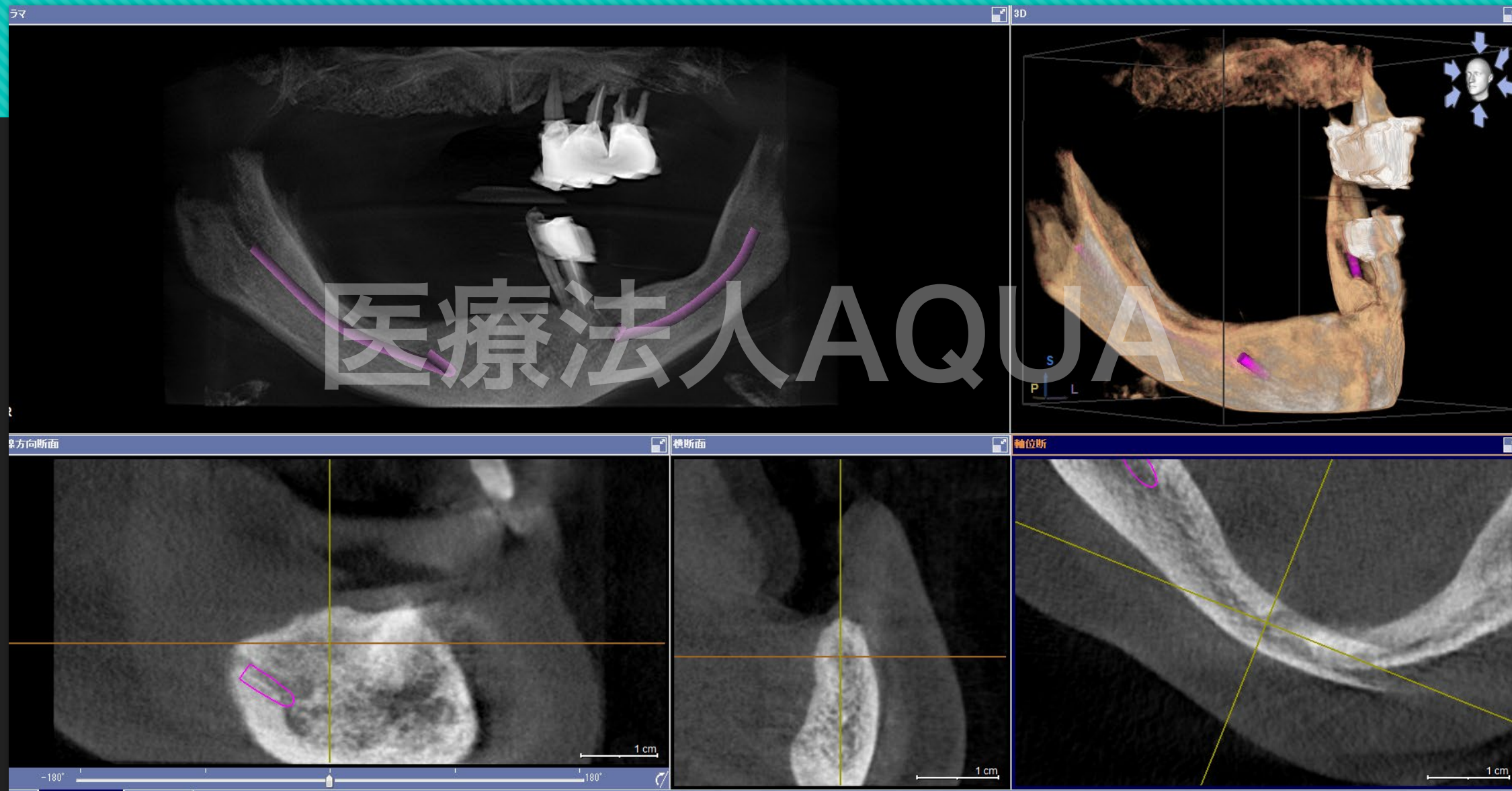


審美障害 重度歯周病 症例

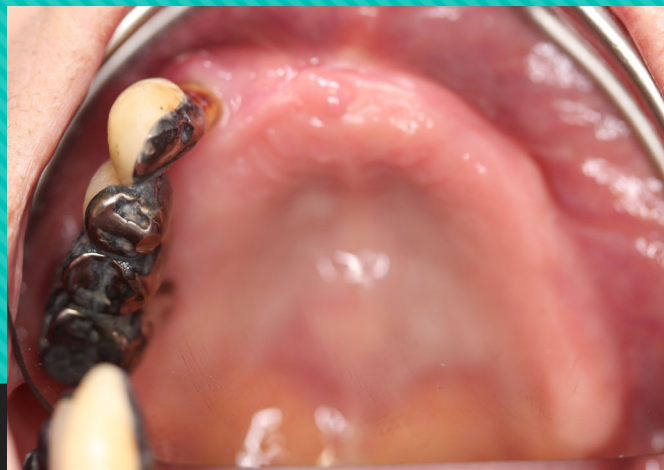医療法人AQUA

60代 女性

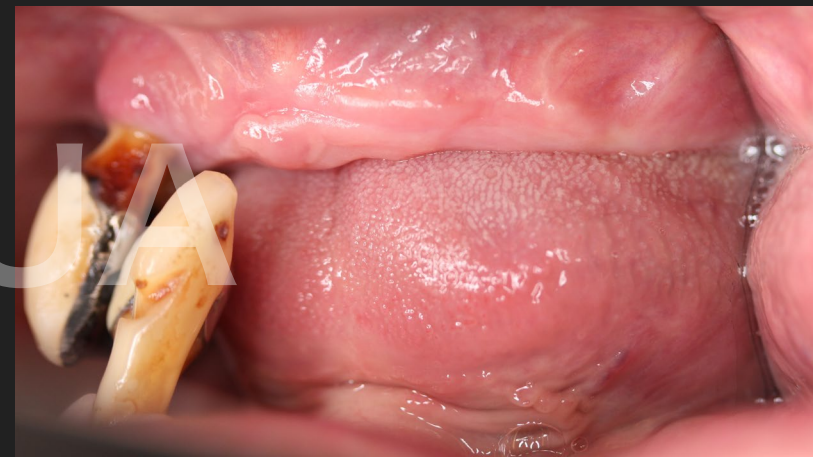
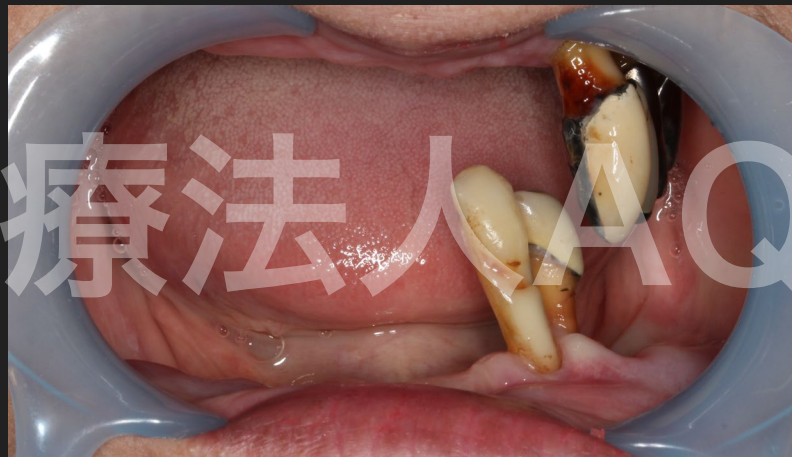
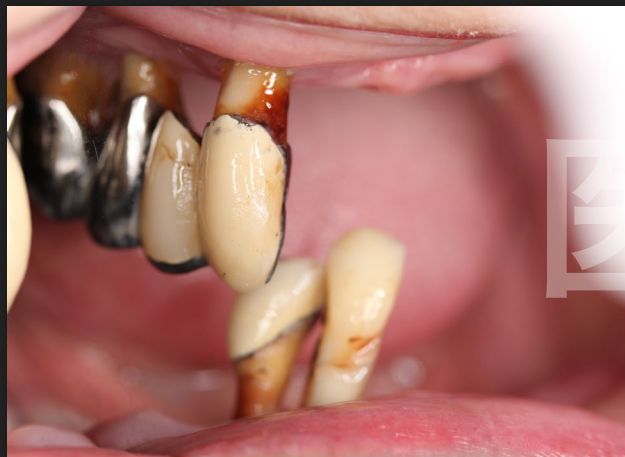初診時CT



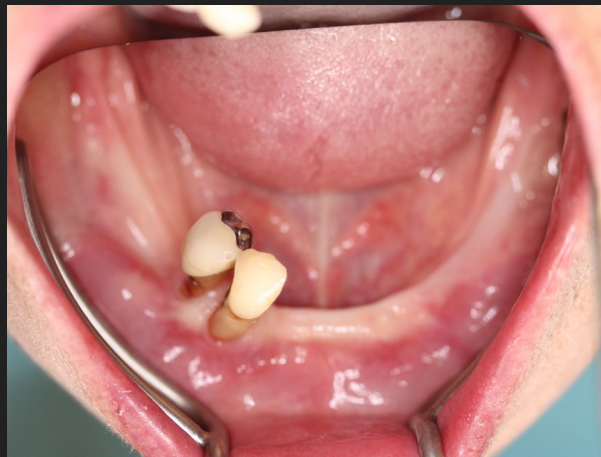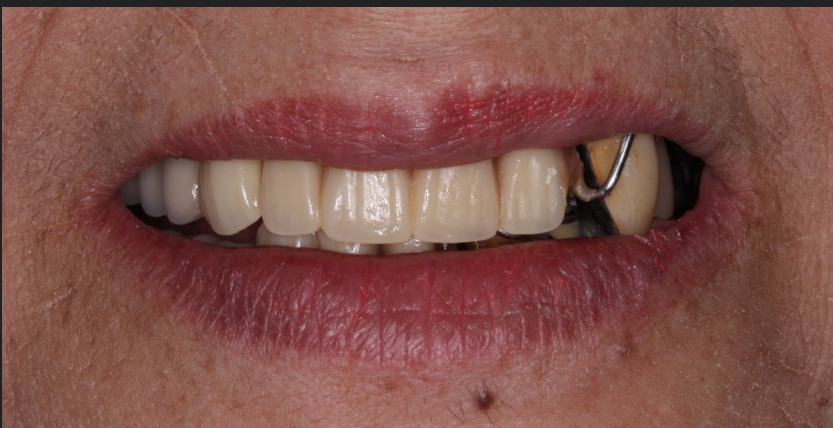初診時



ミラー像

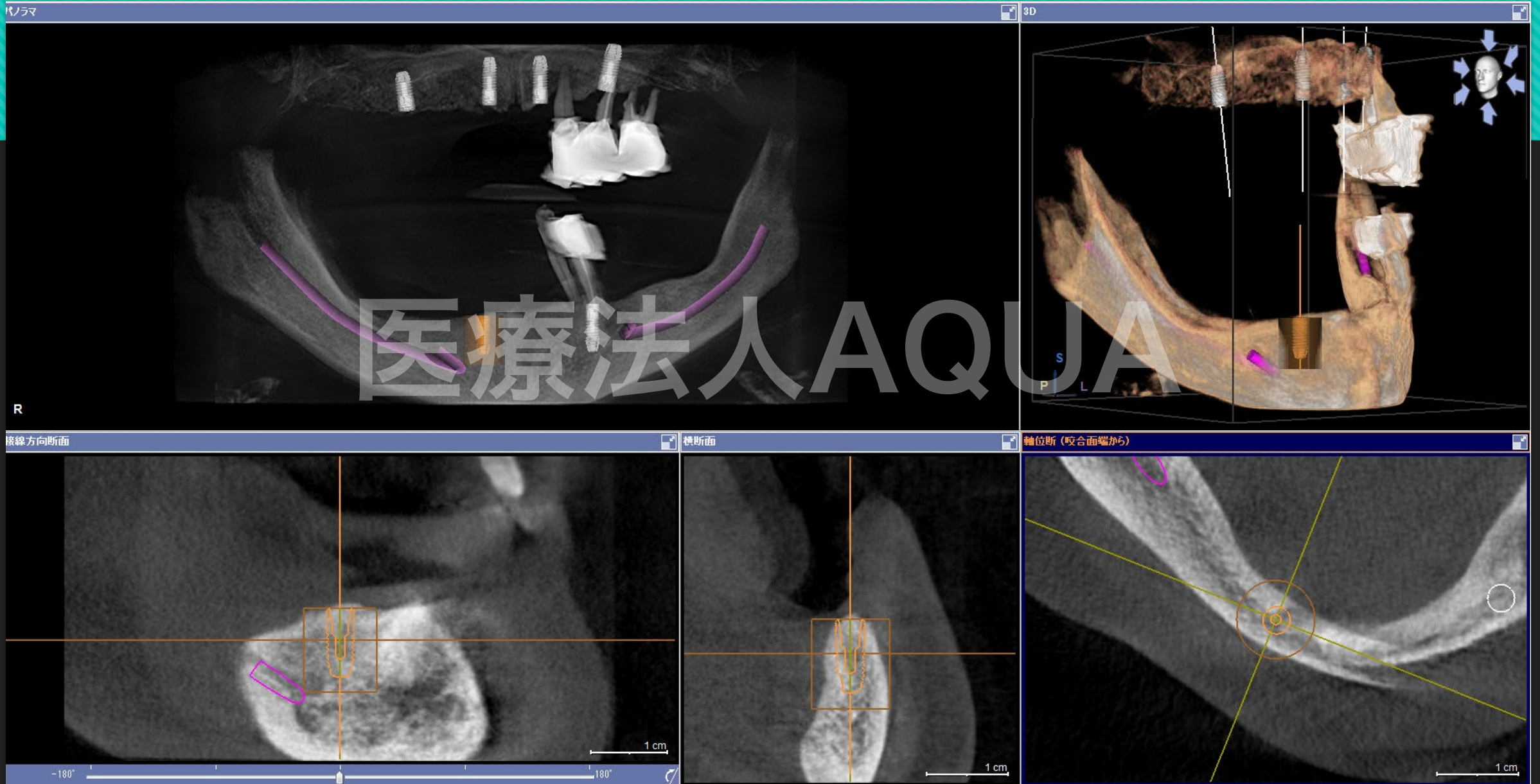


医療法人AQUA

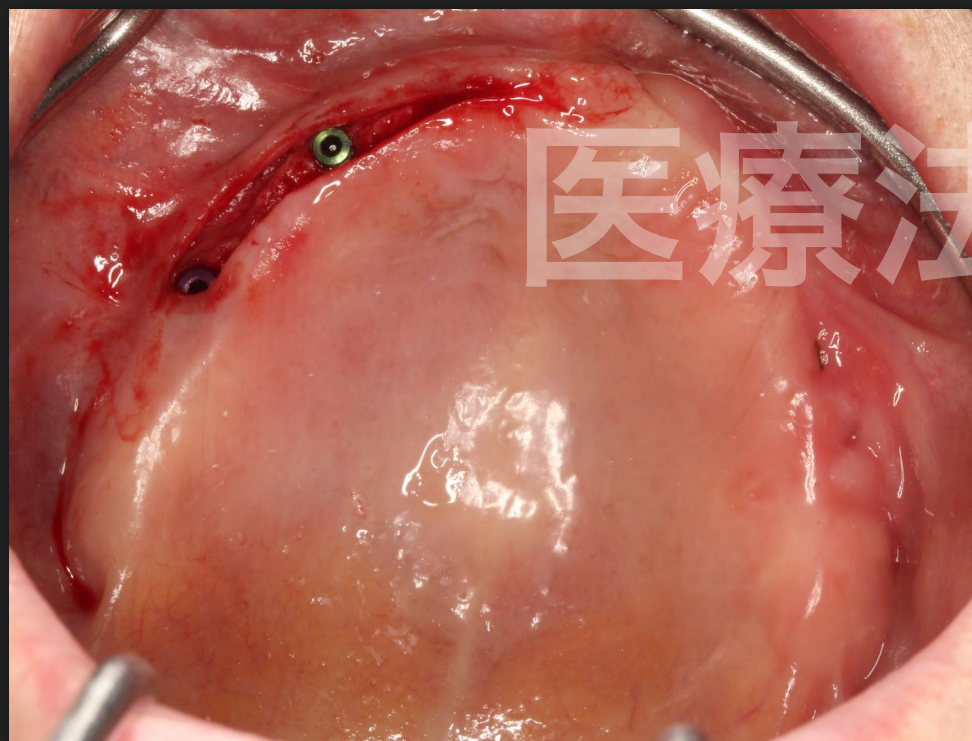


ミラー像

CTにてインプラント計画



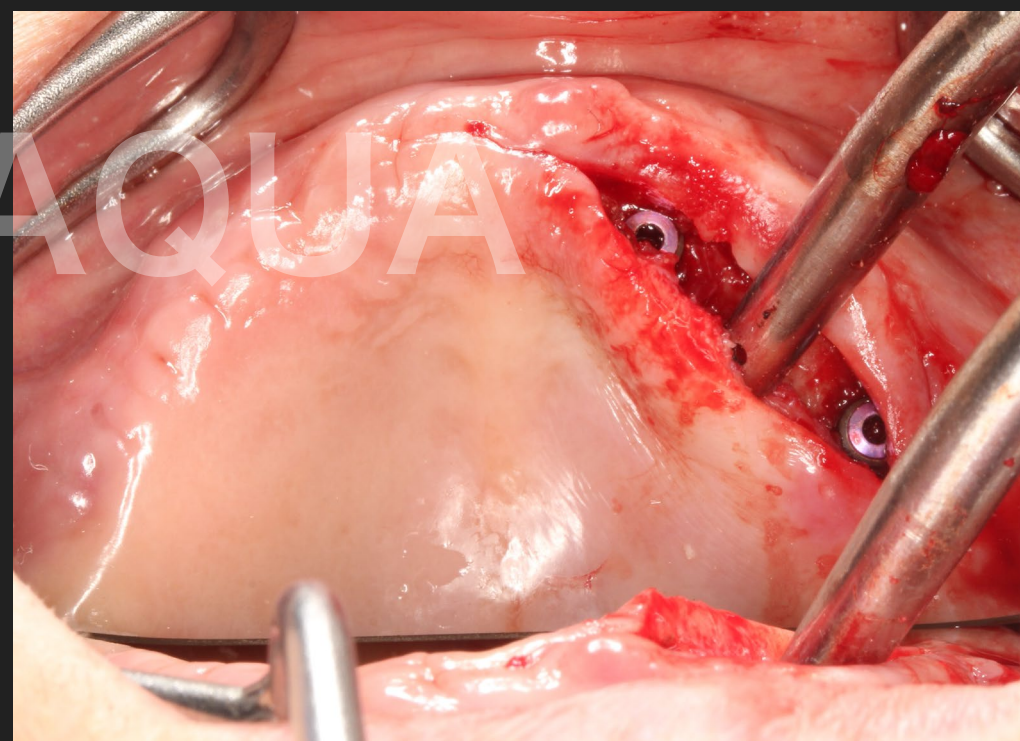
上顎に埋入



右上

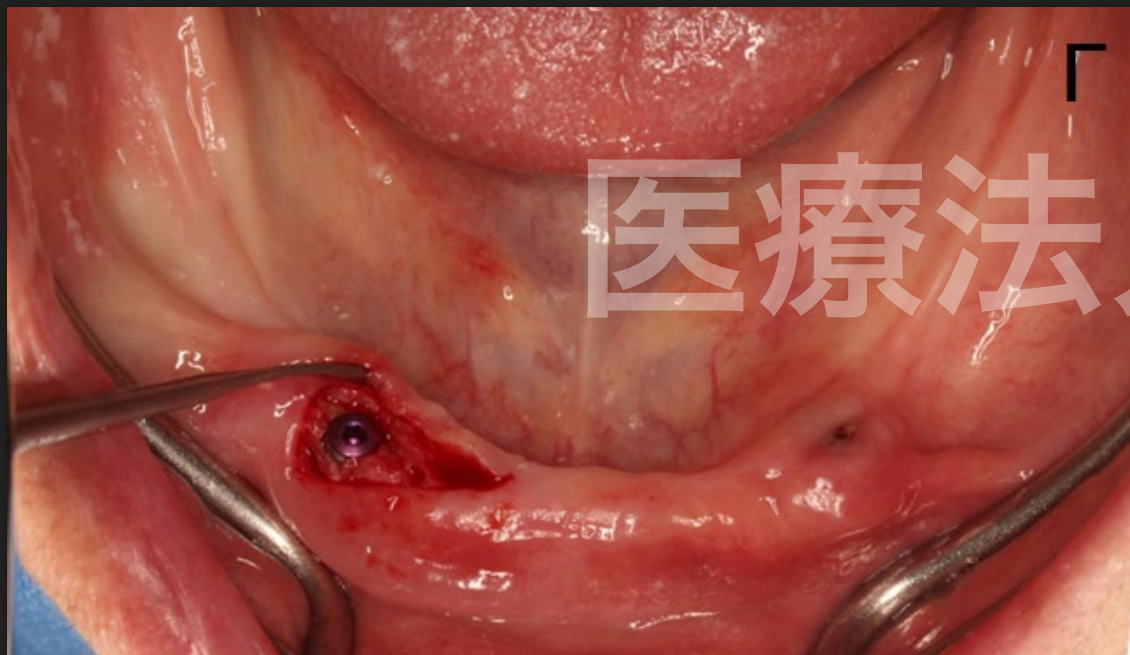医療法人AQUA

ミラー像



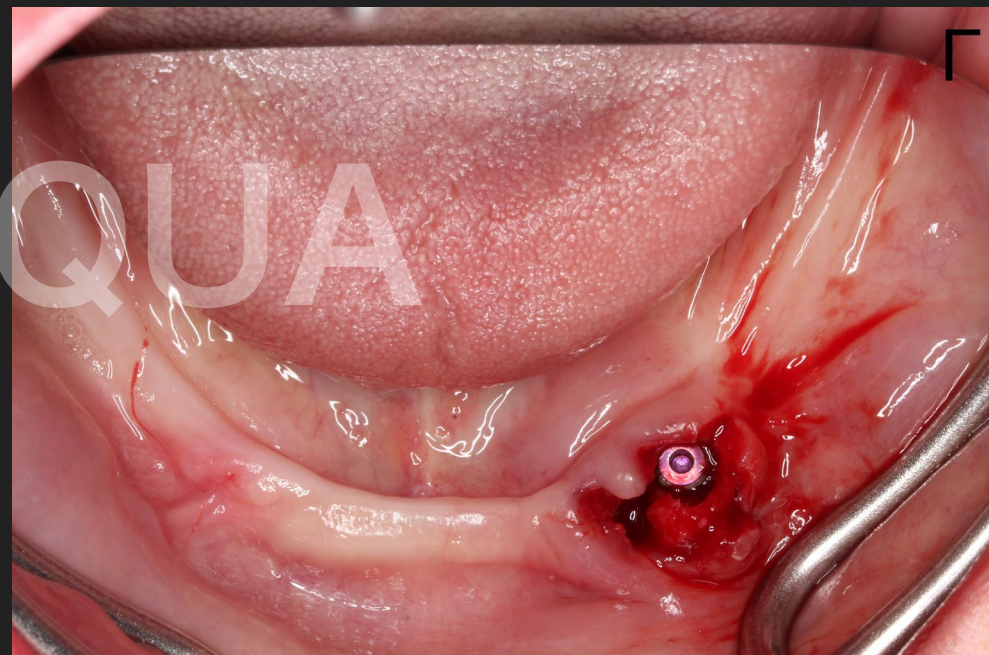
左上

下顎に埋入



右下

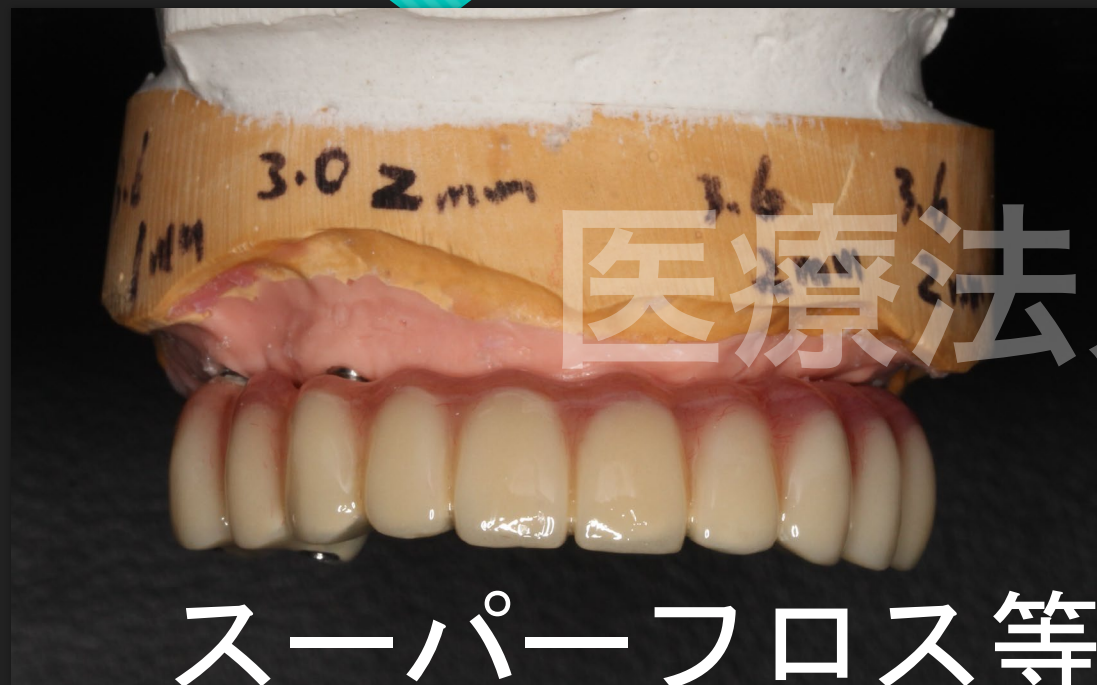ミラー像



左下

最小限の切開で、止血をコントロールします

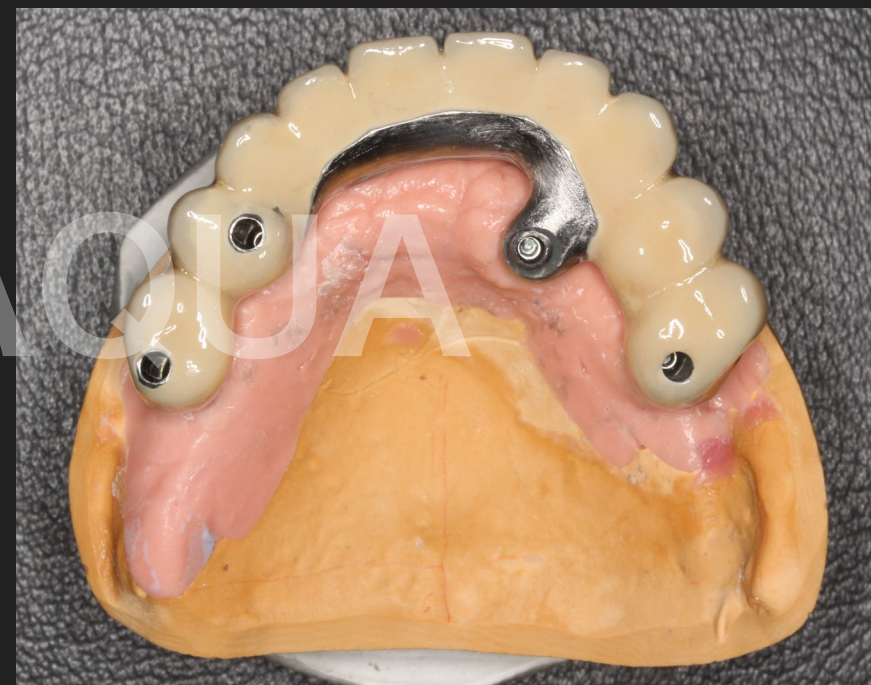仮歯の作成



スーパーフロス等

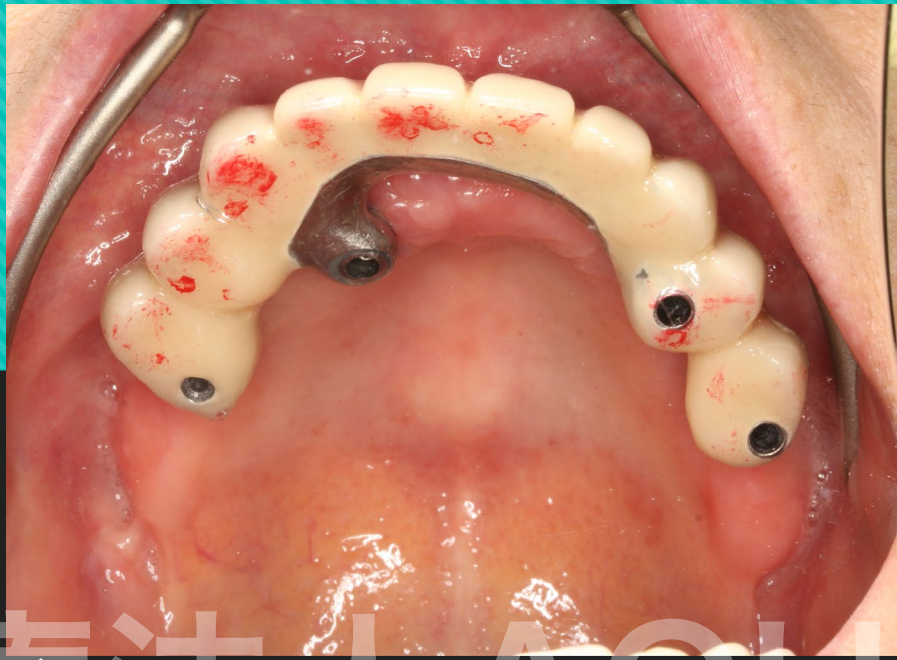お手入れ方法

最終補綴物形態確認

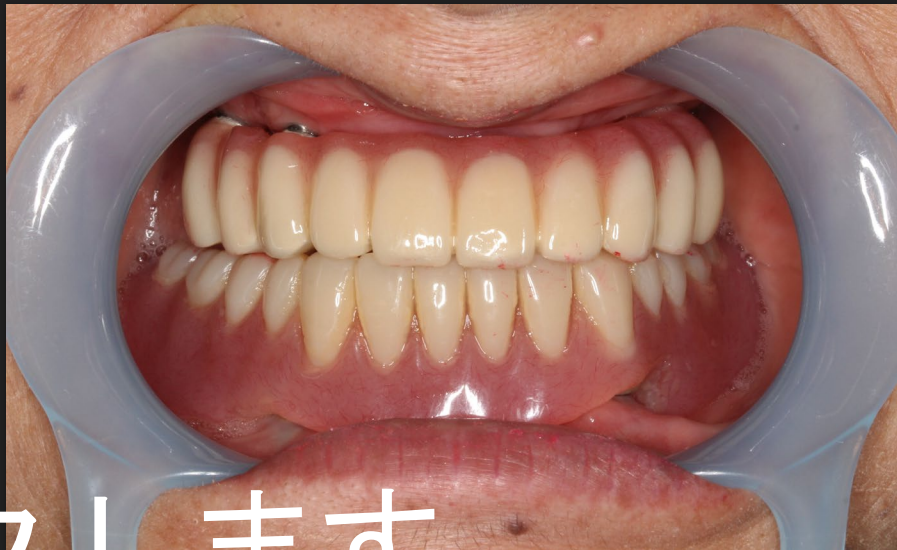

仮歯装着

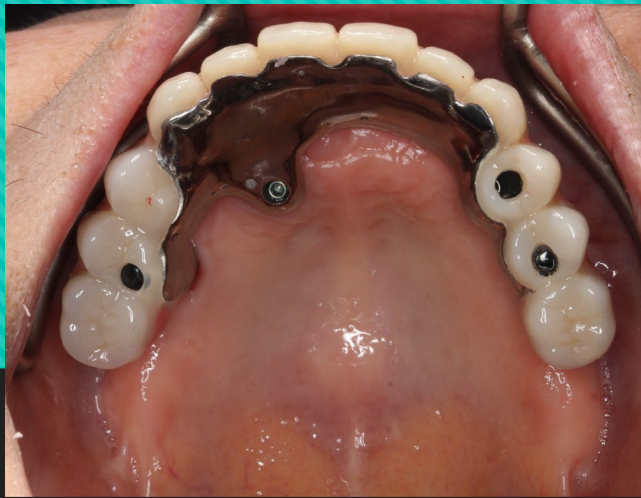歯の大きさ、
形、色
歯と歯ぐきの
顔貌
発音、滑舌
唇口の乾き
すべてチェックします



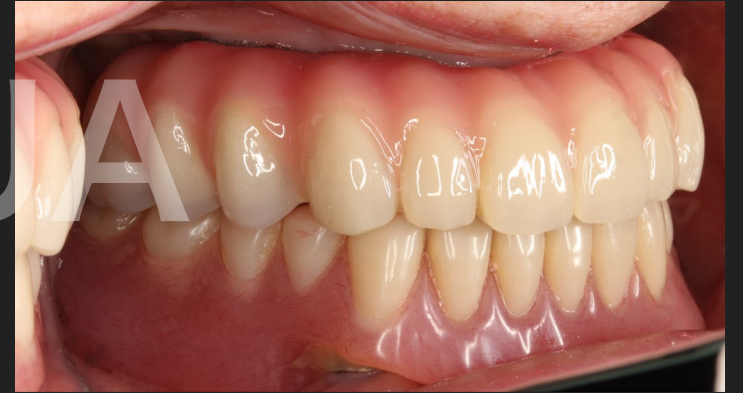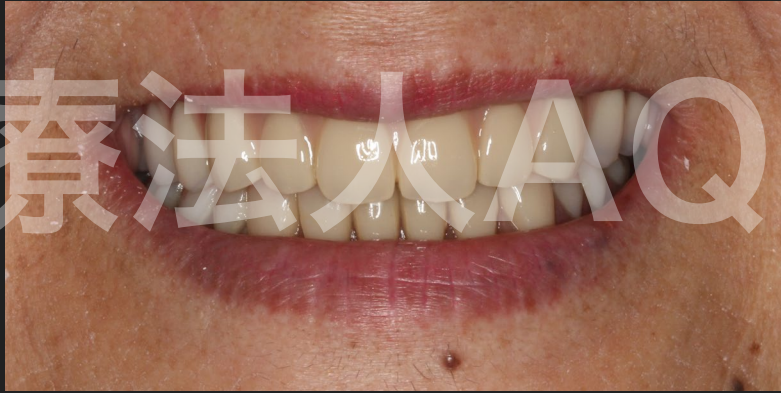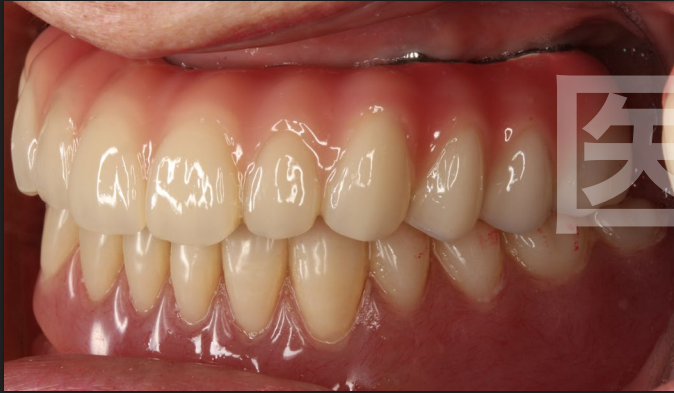ミラー像



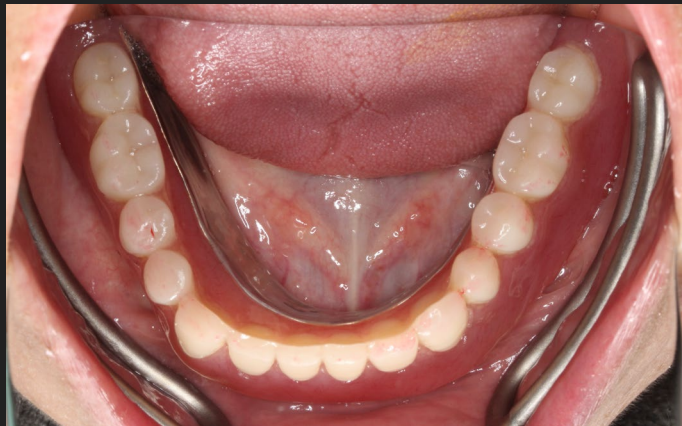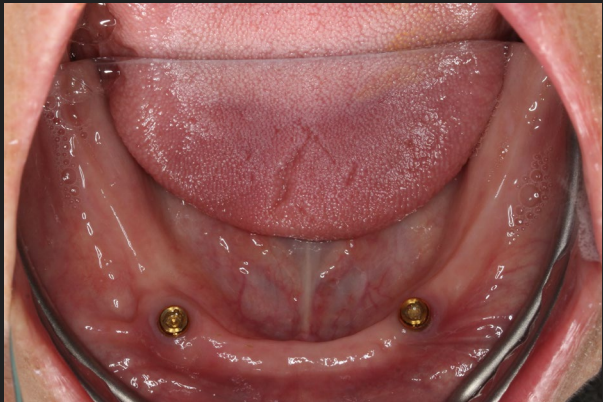医療法人 AQUA



ミラー像



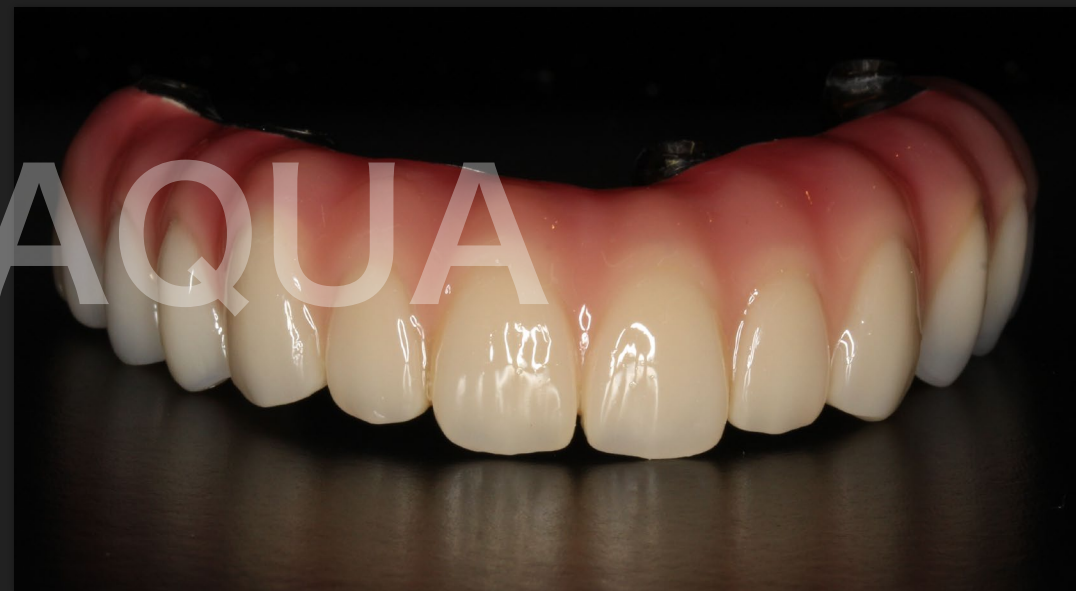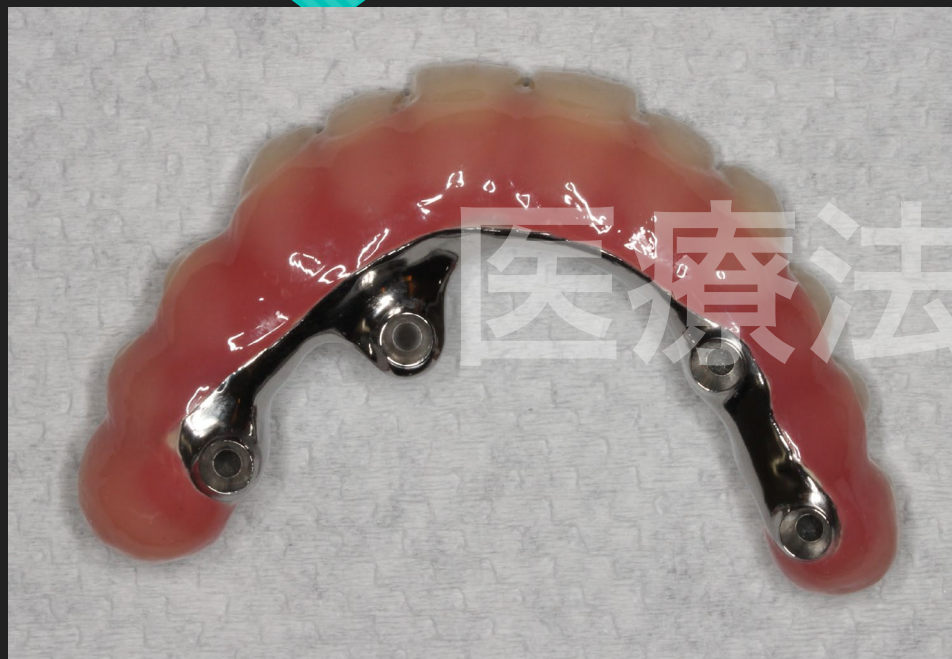医療法人AQUA



美しい口元の再現

ミラー像

最終補綴物作成



医療法人AQUA

完成

