

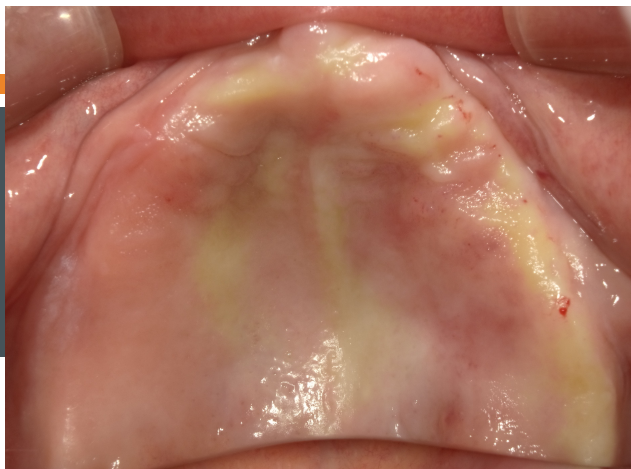


# 全顎インプラント治療

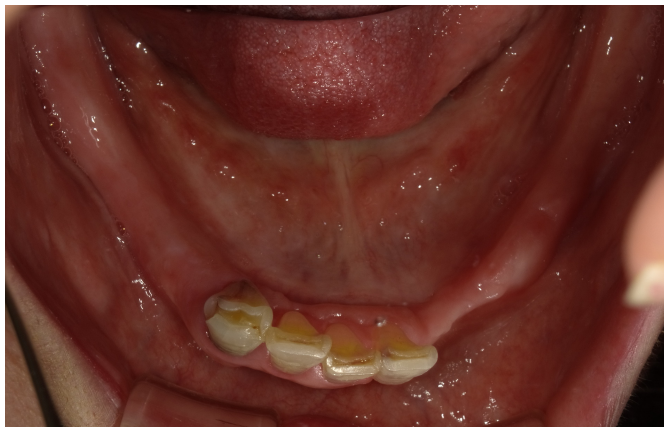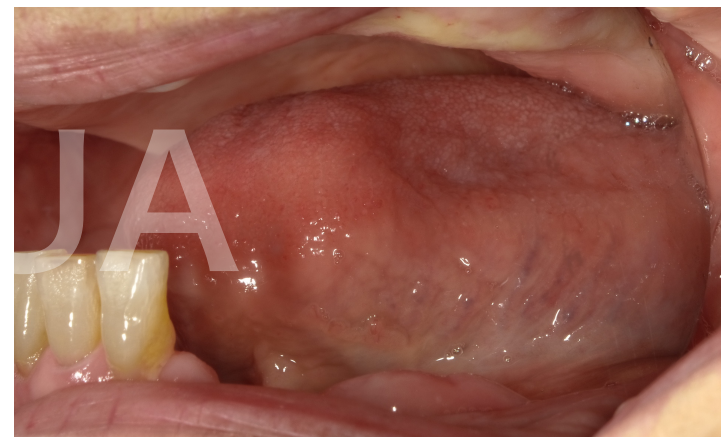
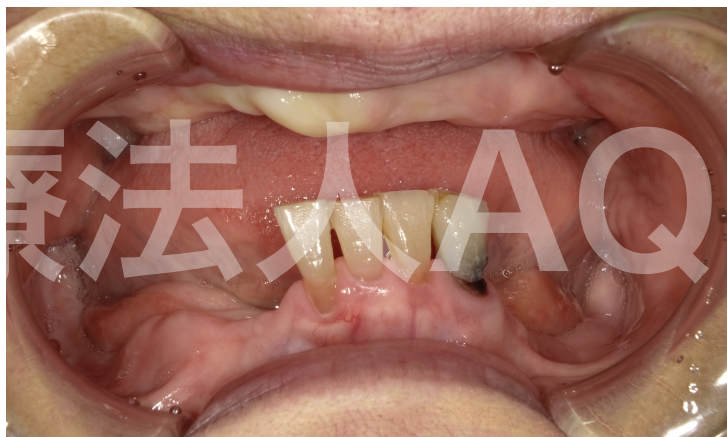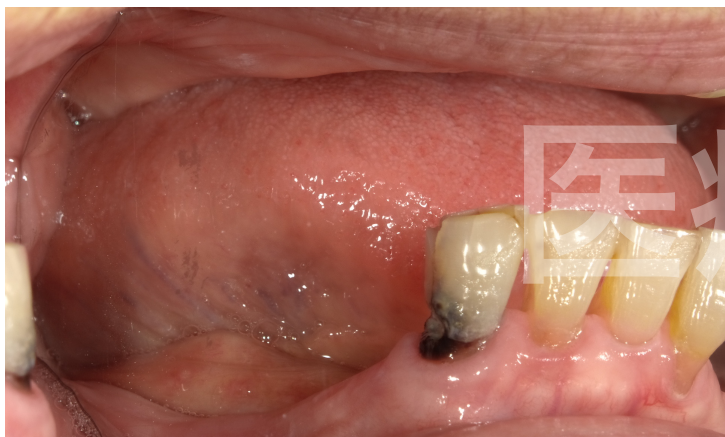70代 女性

医療法人AQUA

初診



ミラー像

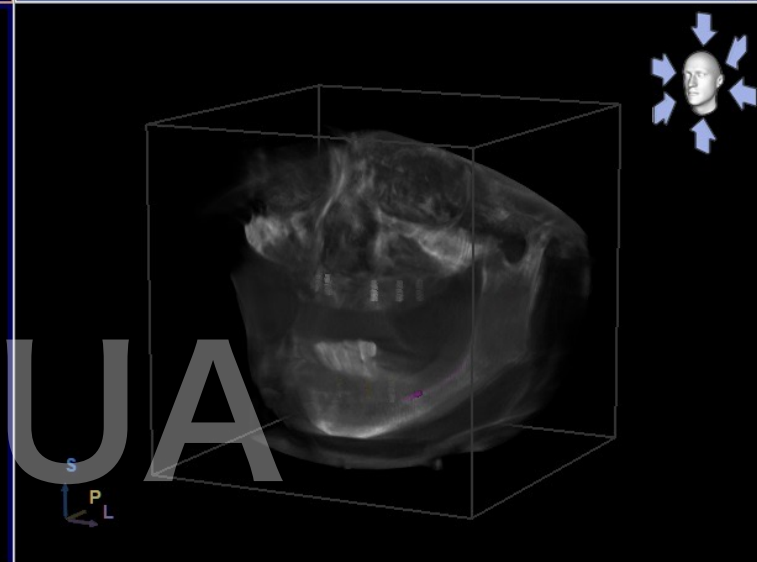
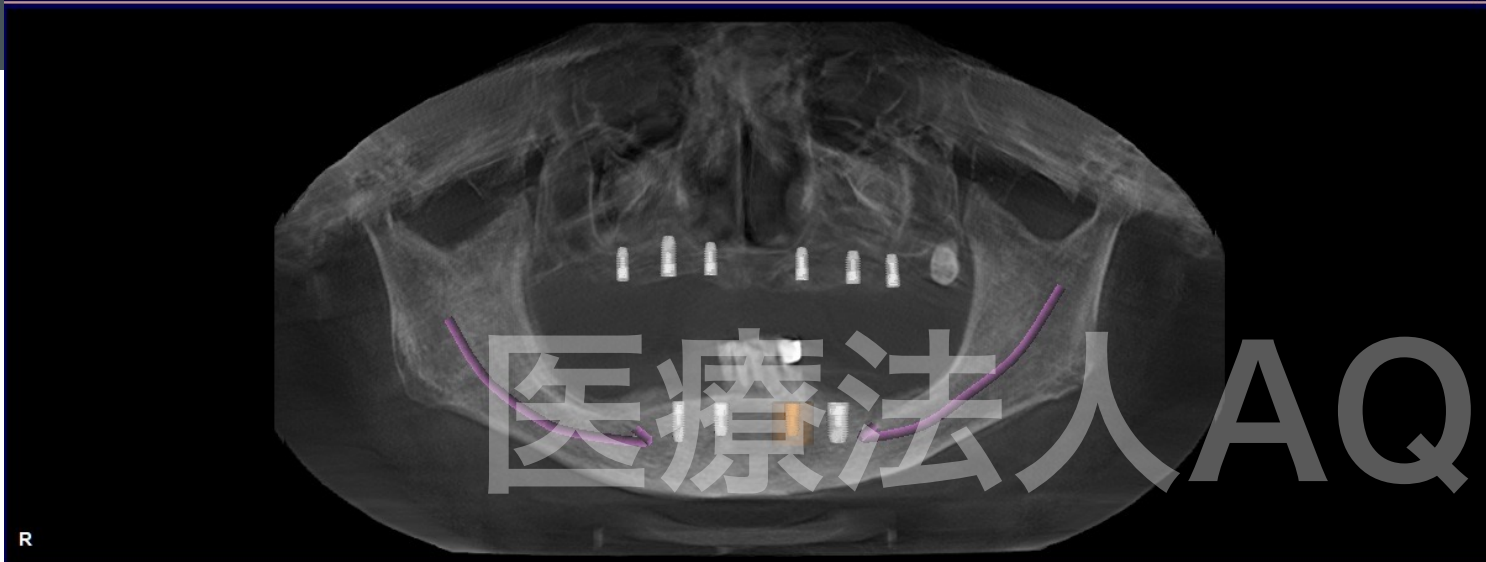


ミラー像

# CTインプラントオペ計画

パノラマ

3D

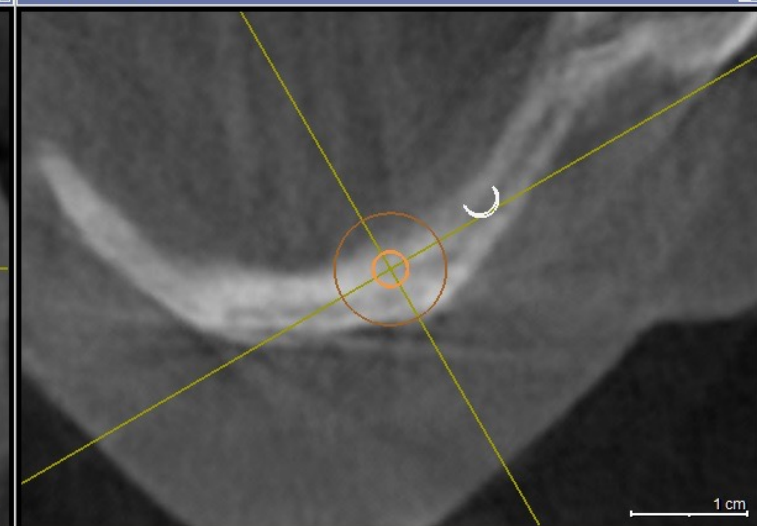
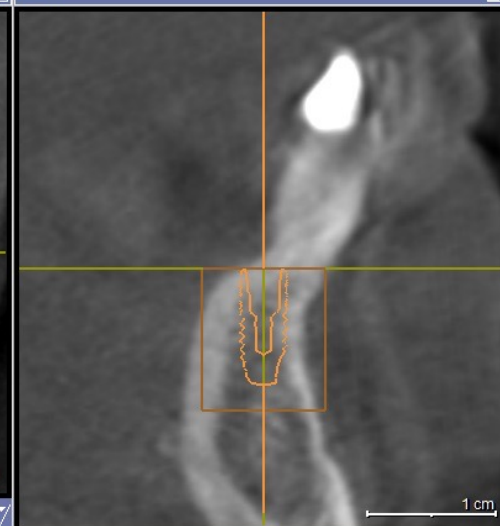
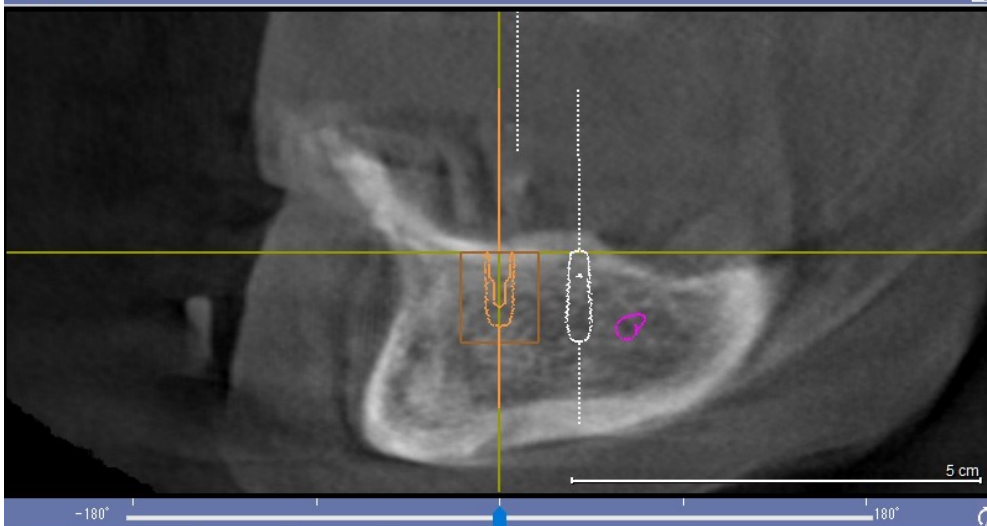

医療法人AQUA

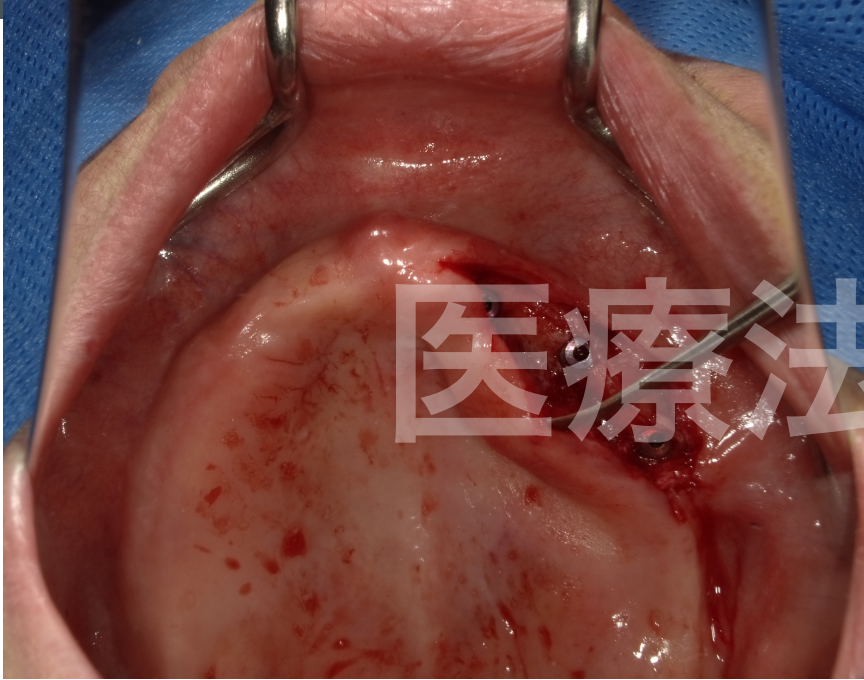
接線方向断面

横断面

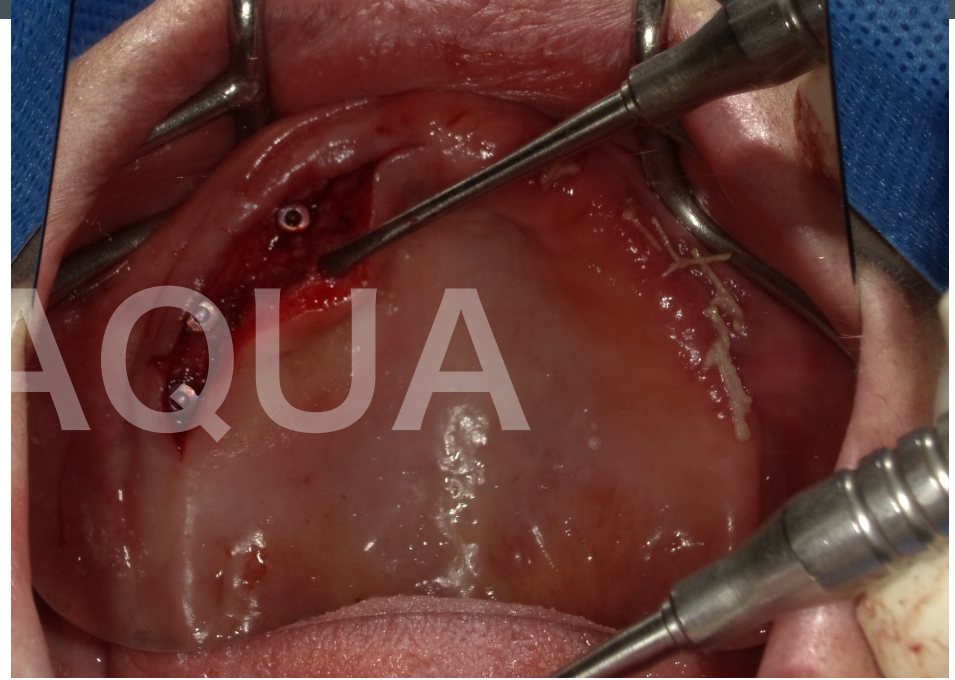
軸位断 (咬合面端から)



# 埋入



右上

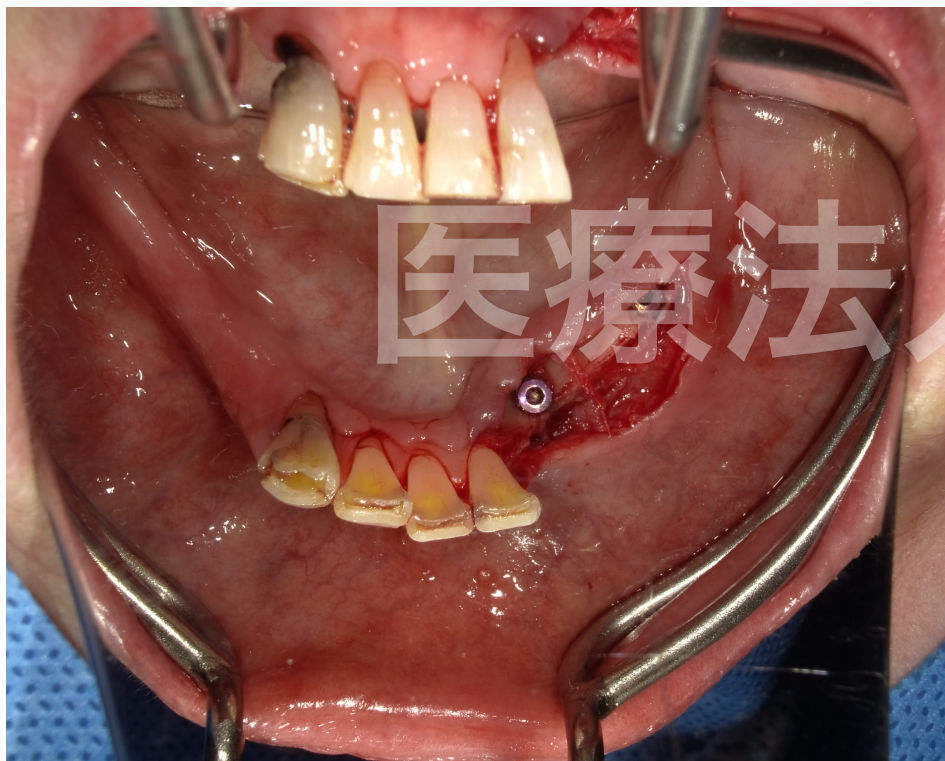

左上

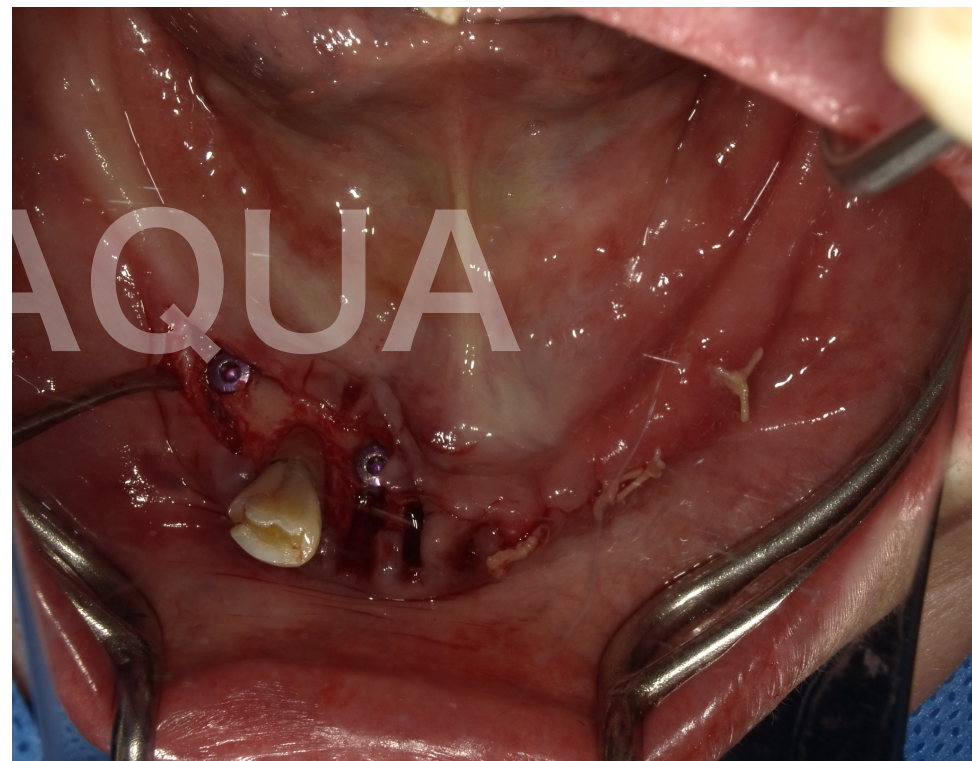
ミラー像

切開を最小限におさえる  
低侵襲のオペ

# 埋入



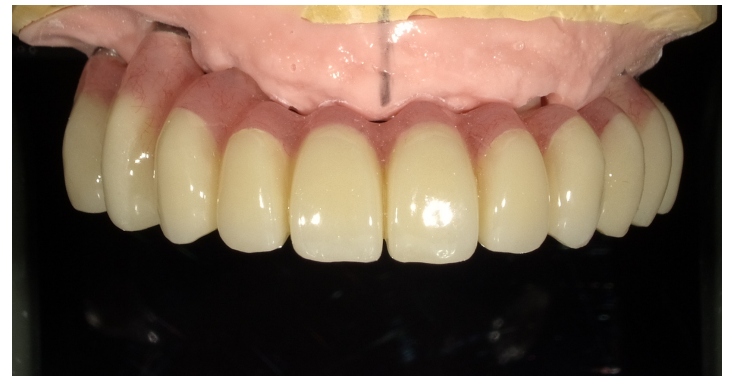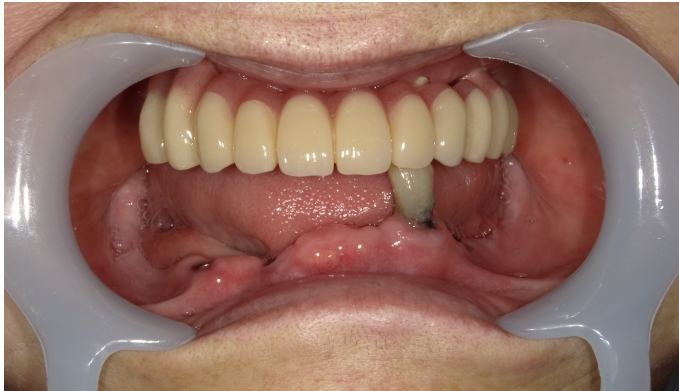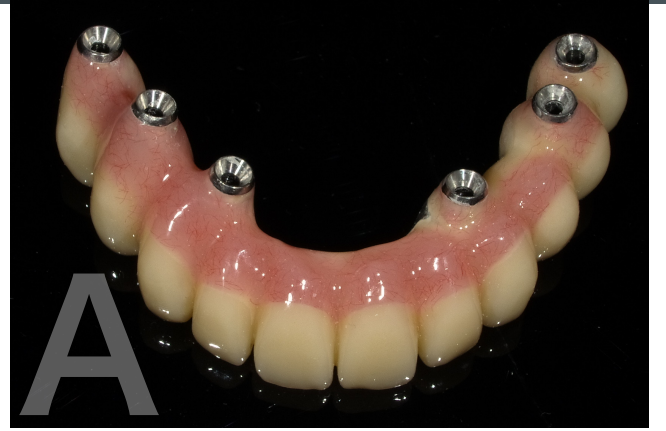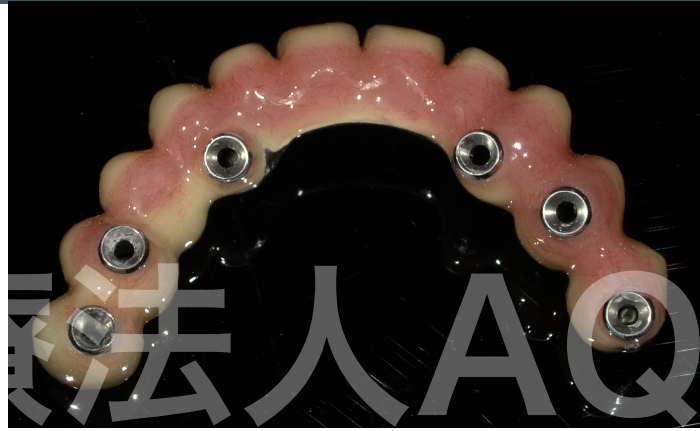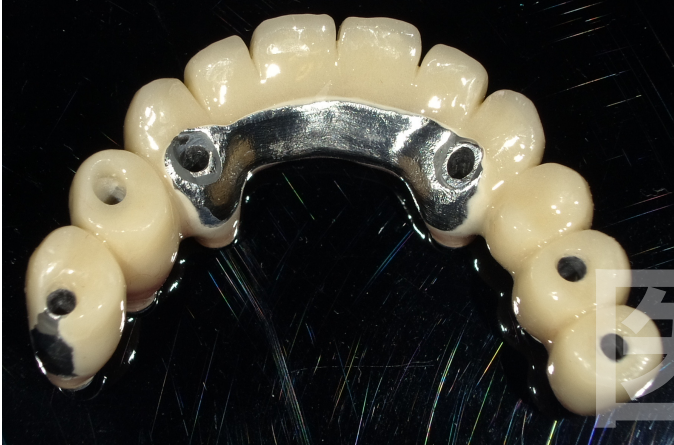右下



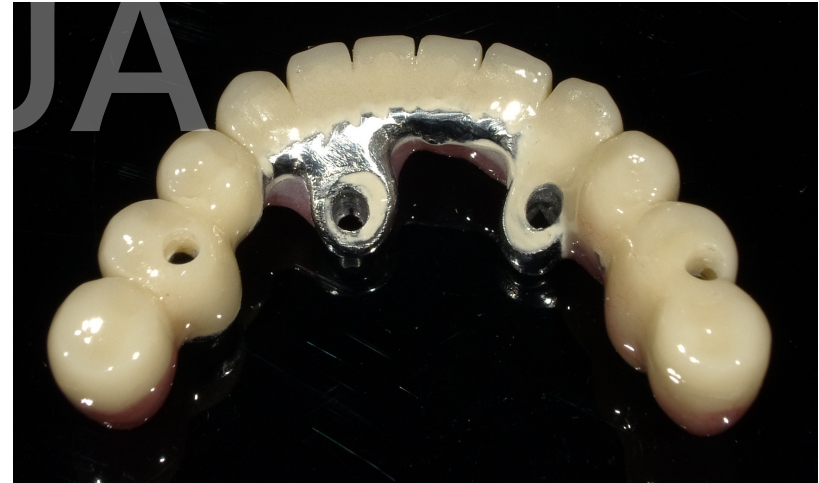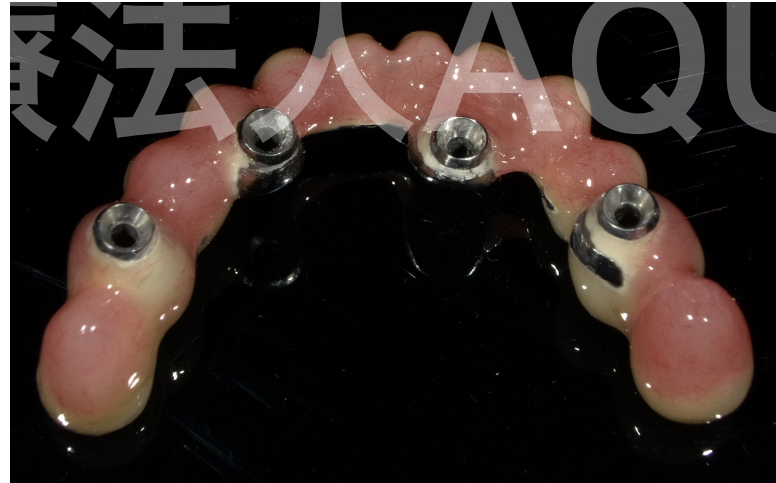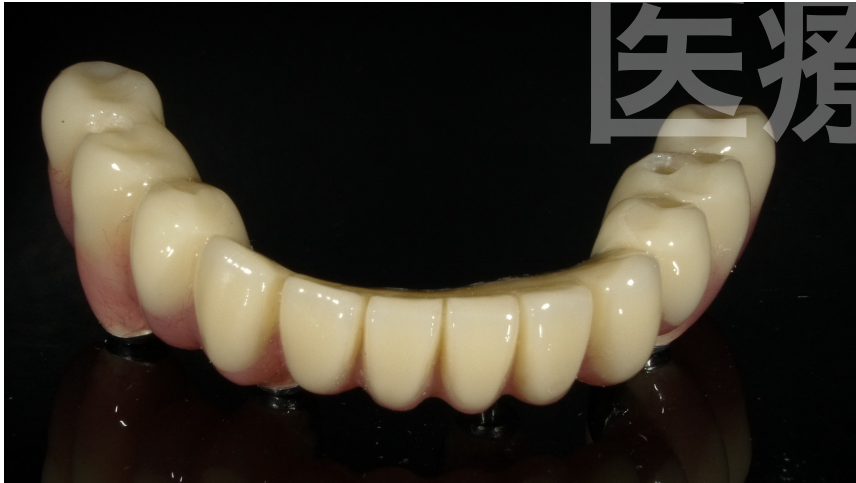左下

ミラー像

# 仮歯の試適（上顎）

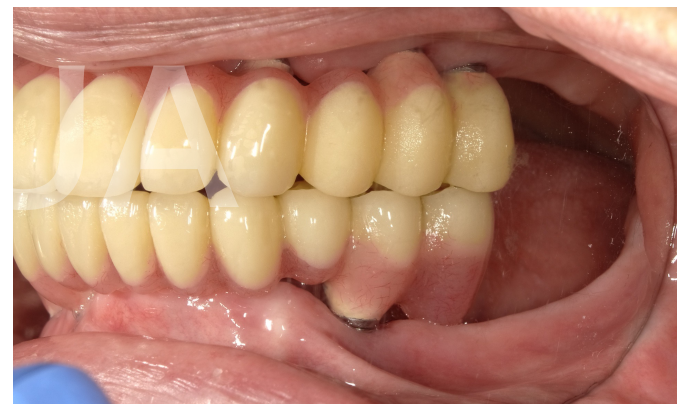
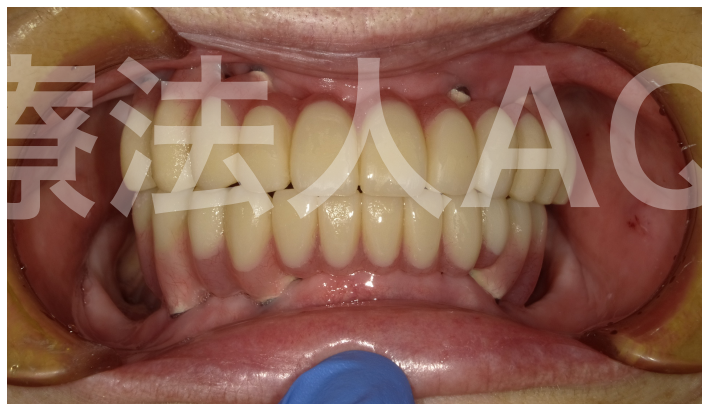
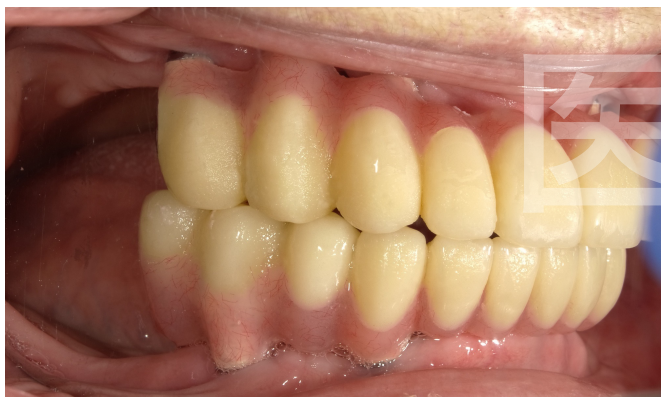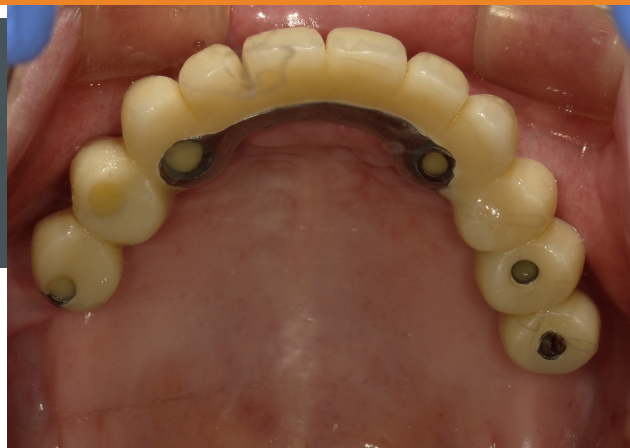# 假齒（下顎）

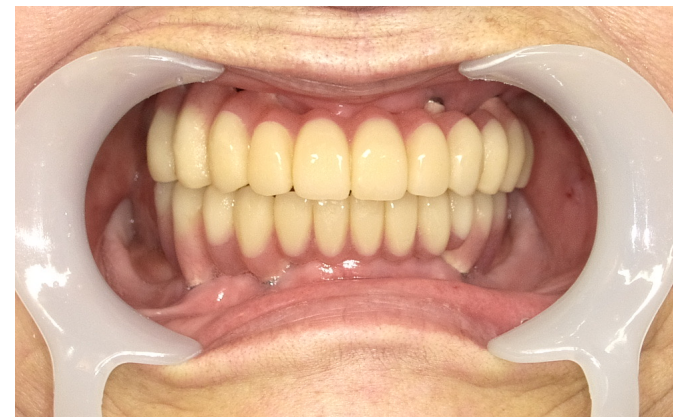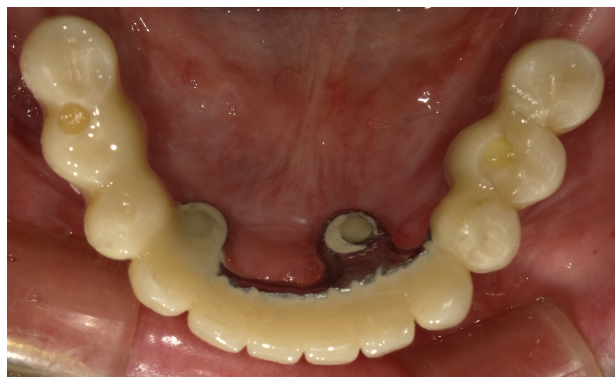


# 仮歯セット

ミラー像

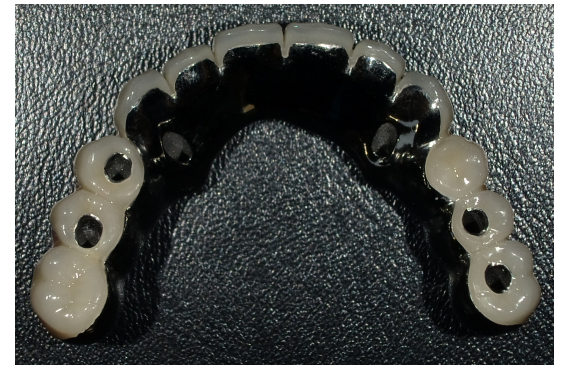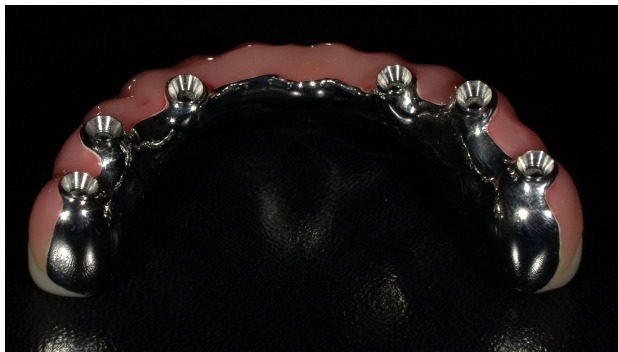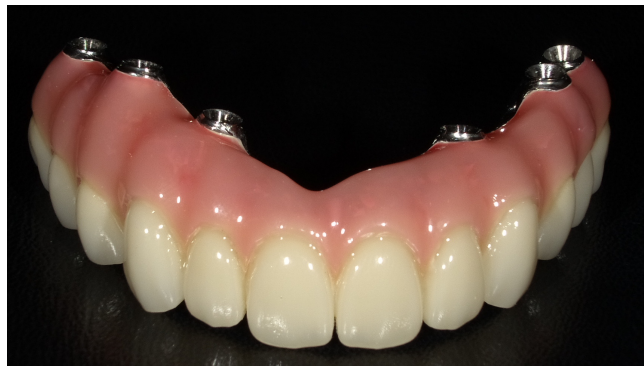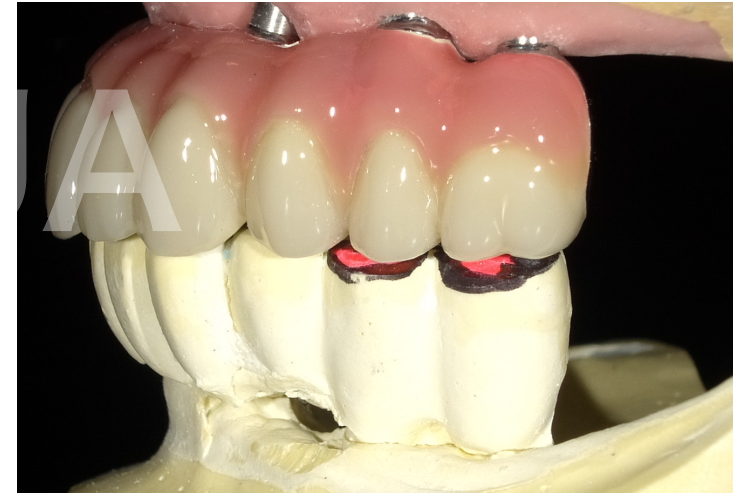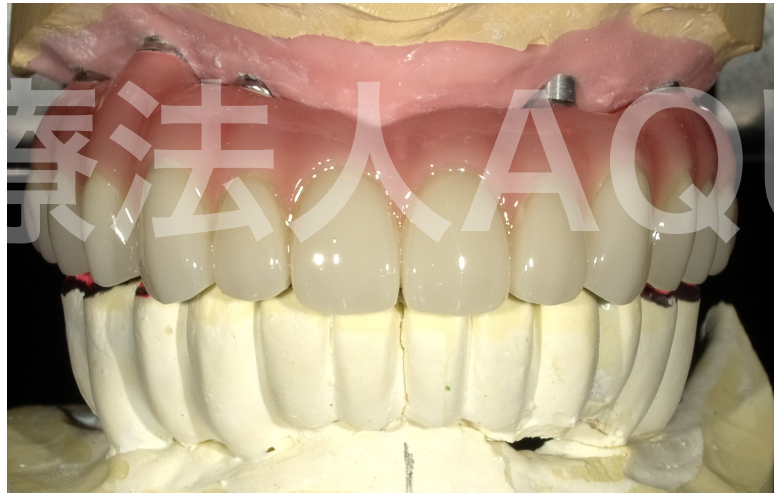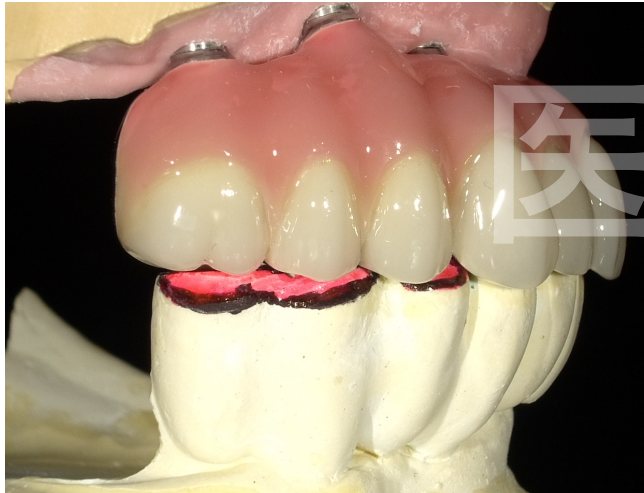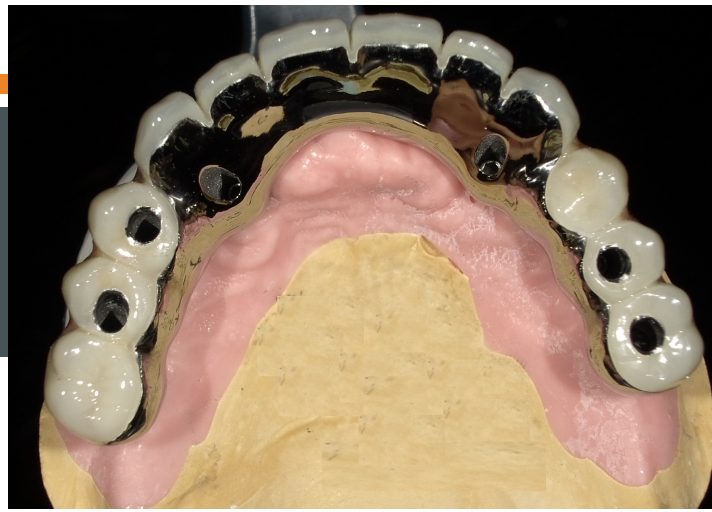


ミラー像



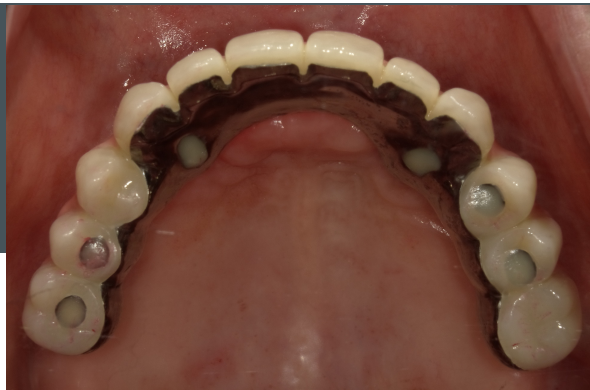

# 上顎最終補綴物

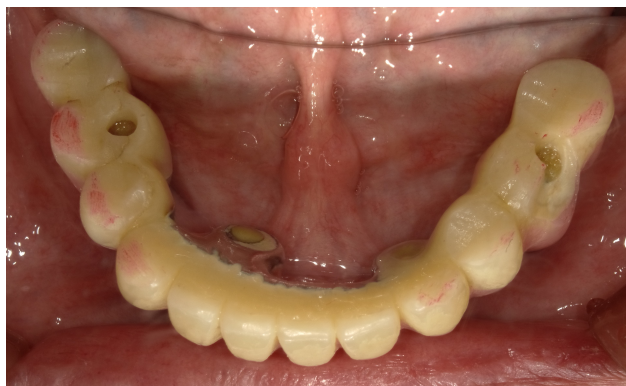
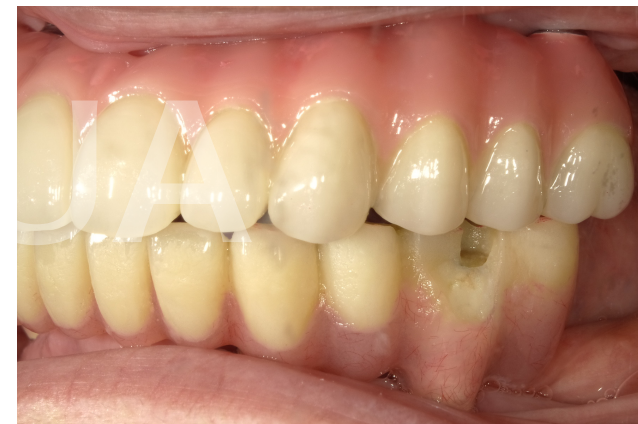
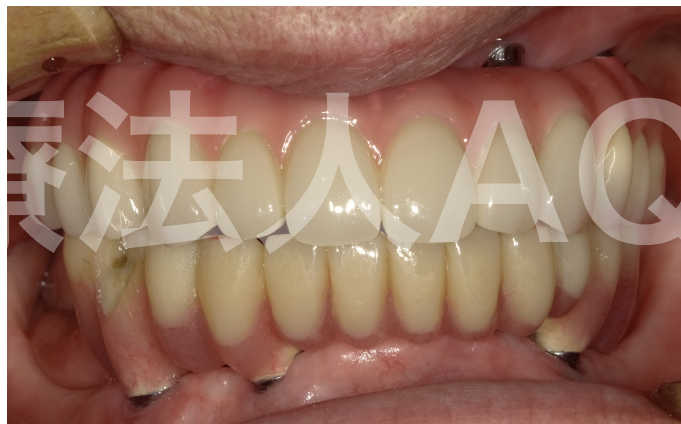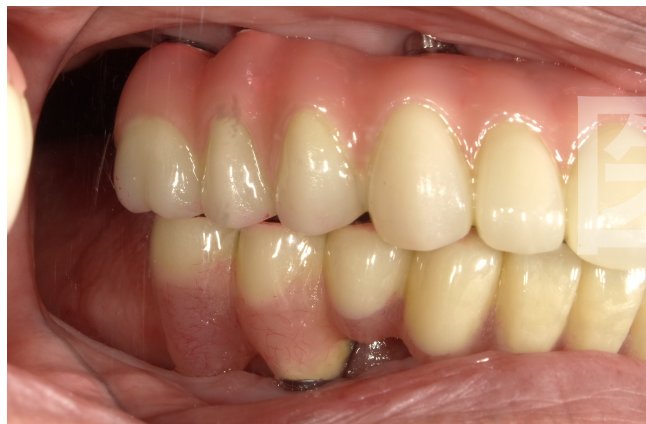# 上顎最終補綴物セット

(下顎は仮歯の状態)

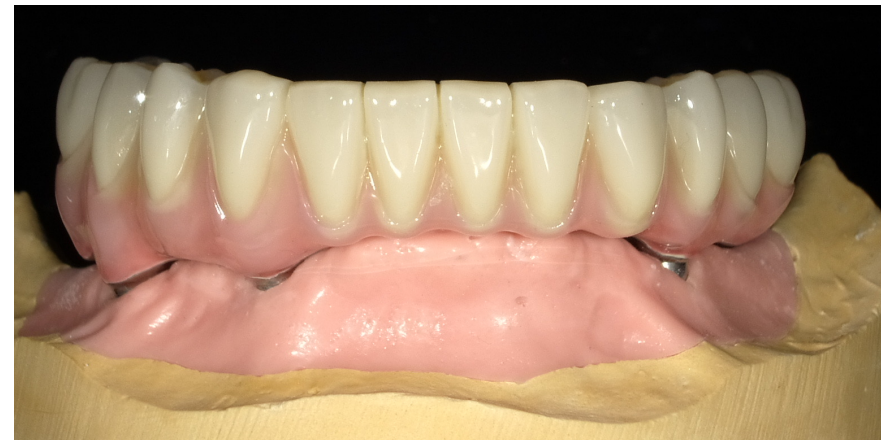
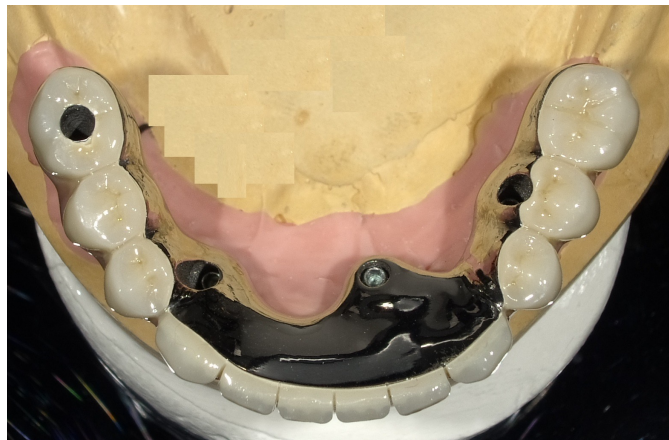
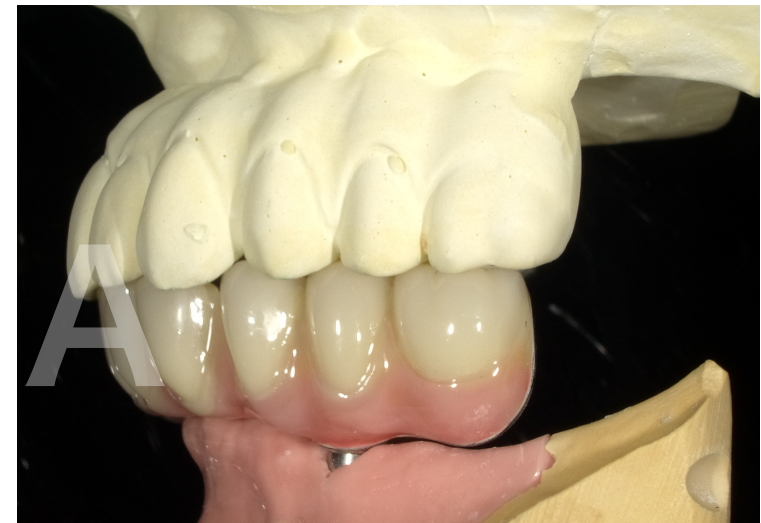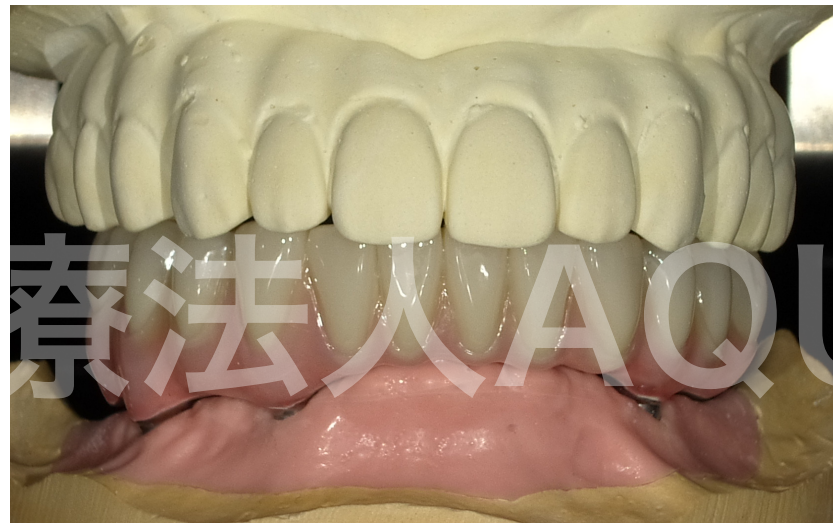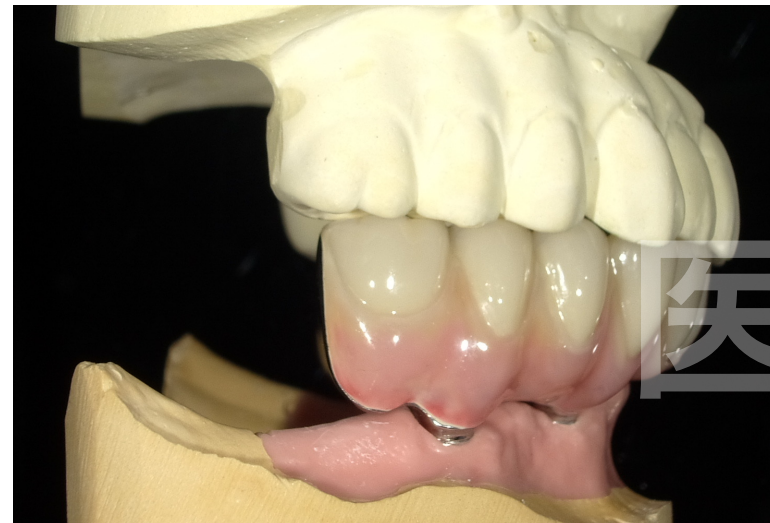ミラー像

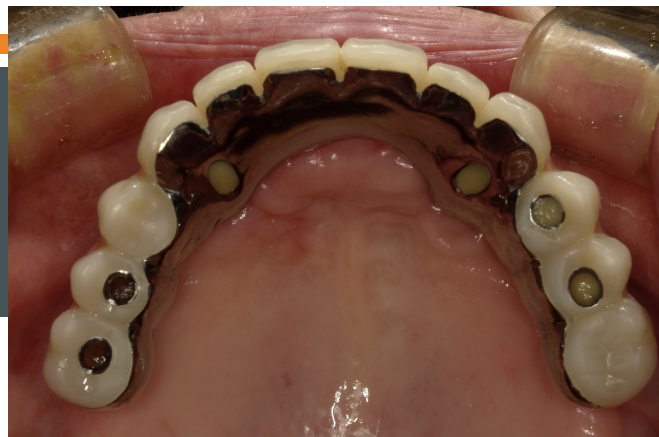

ミラー像

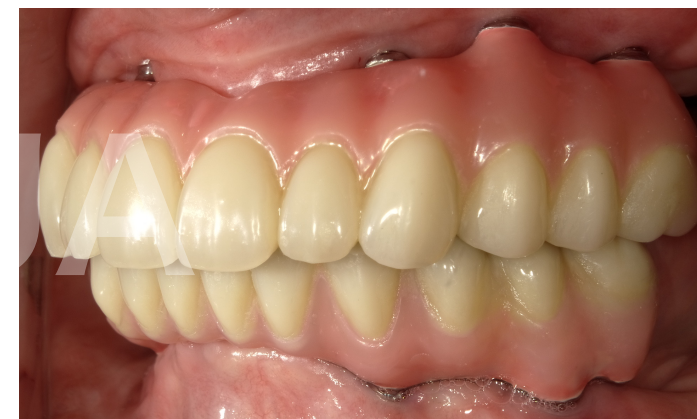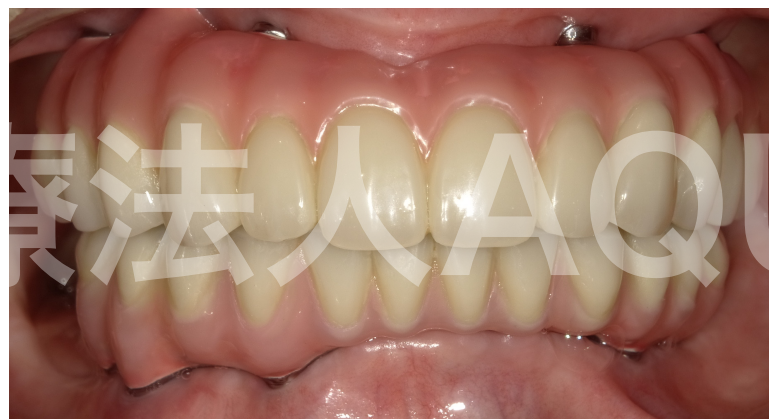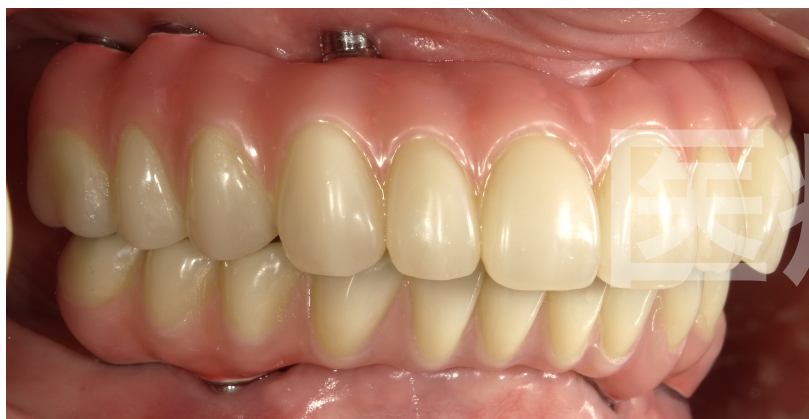# 下顎最終補綴物



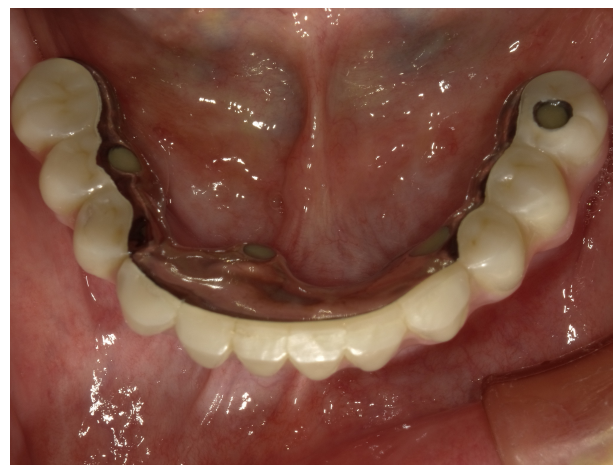完成



ミラー像

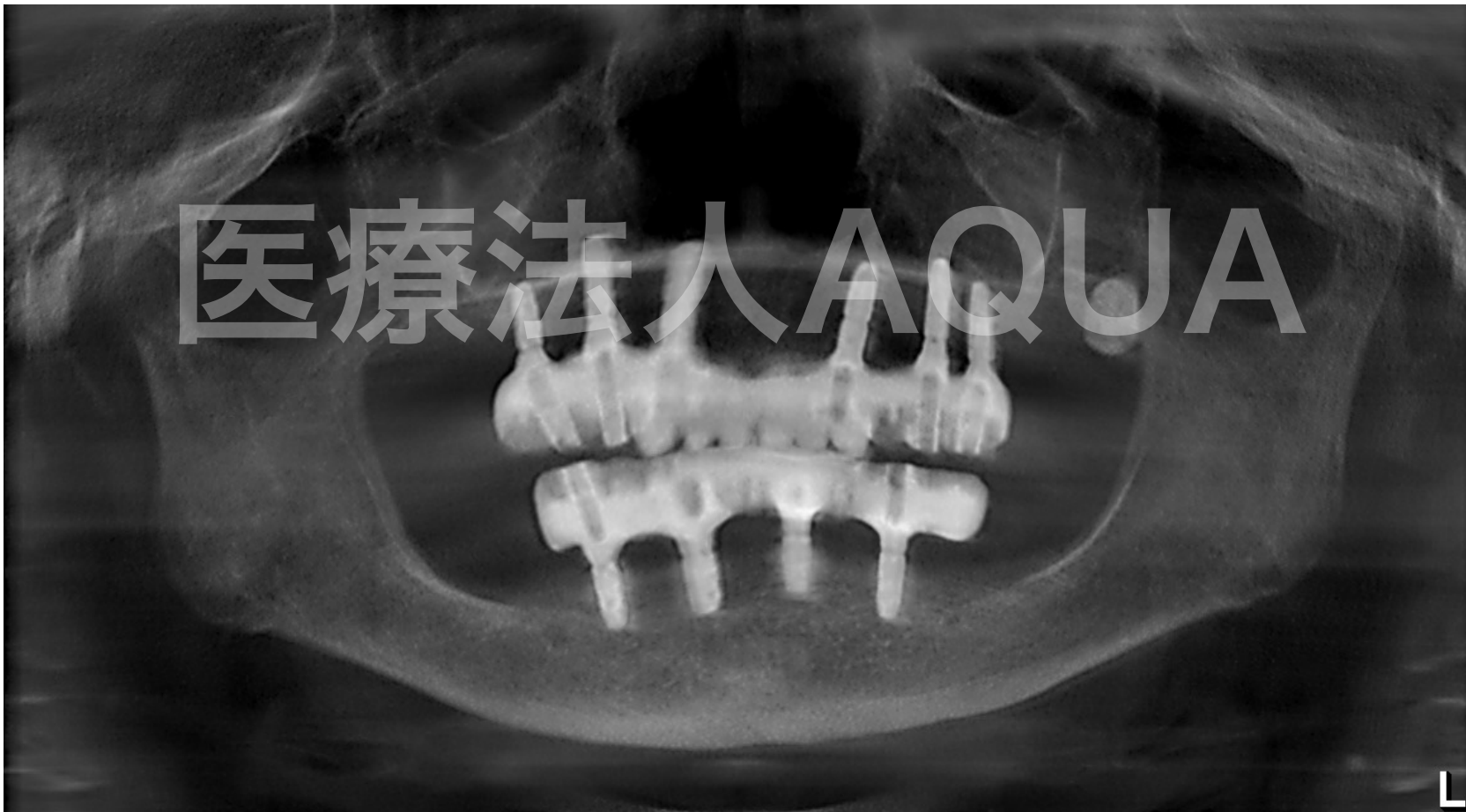

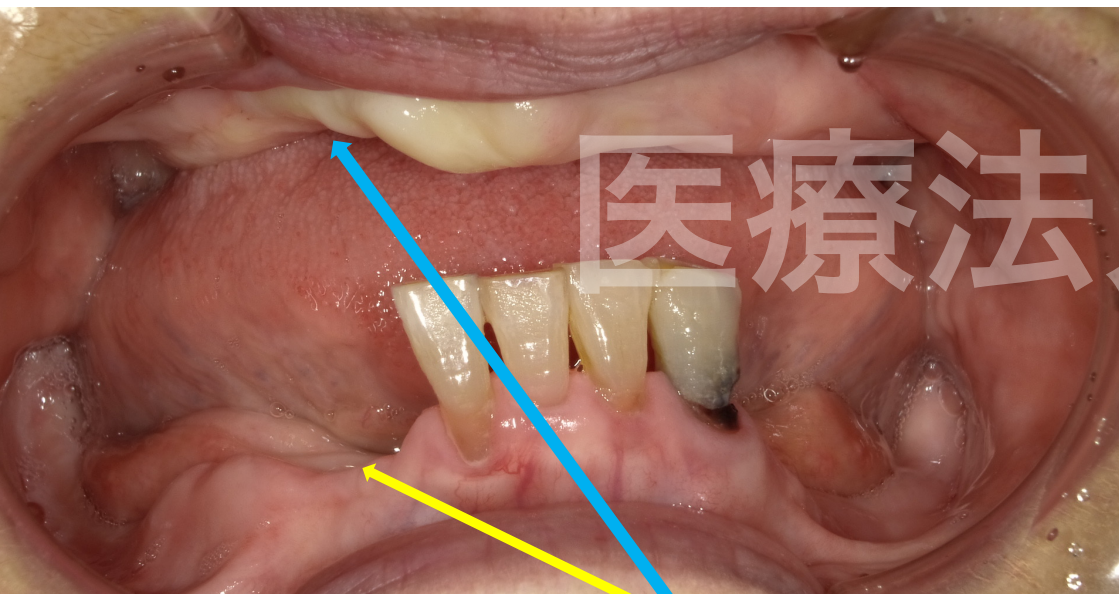
口元や顔貌の確認  
噛み合わせや発音、  
滑舌の練習を行っていきます



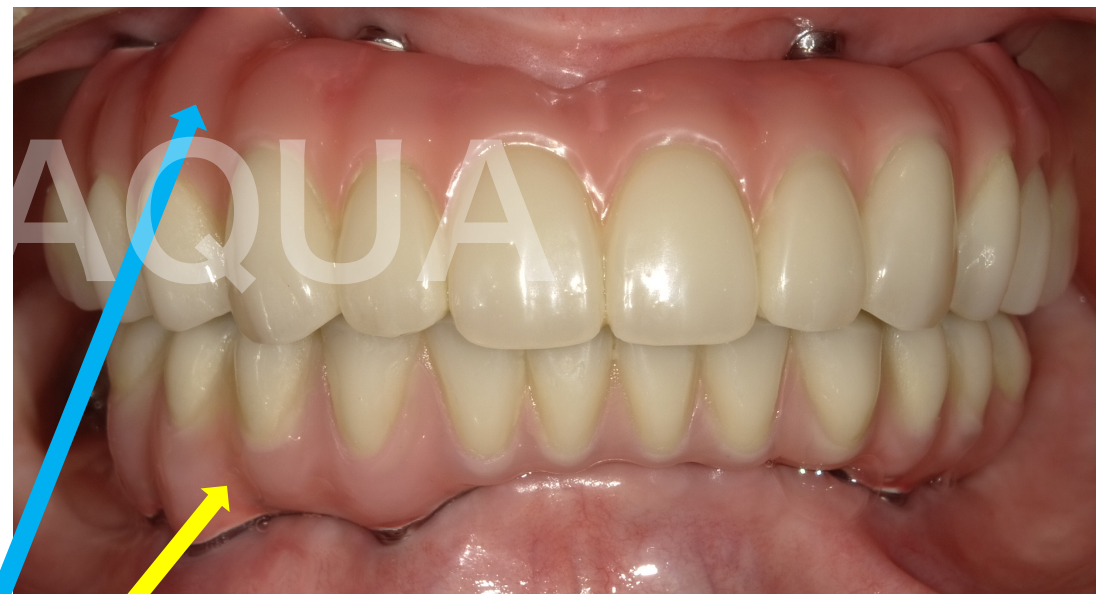ミラー像

医療法人AQUA





Before



After

歯周病によって吸収された骨を再現しています