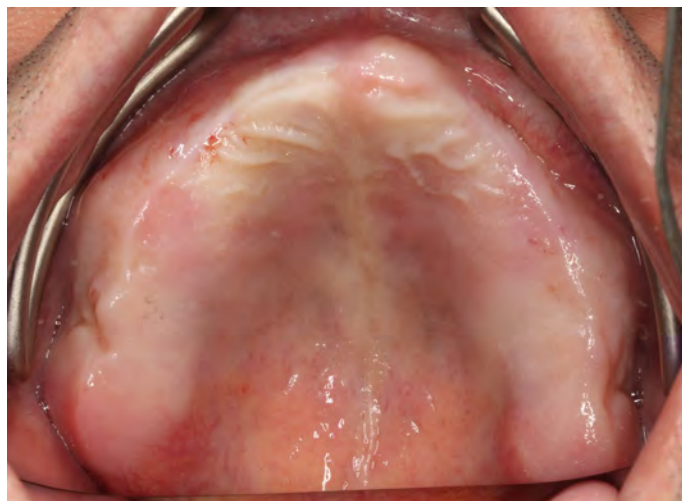
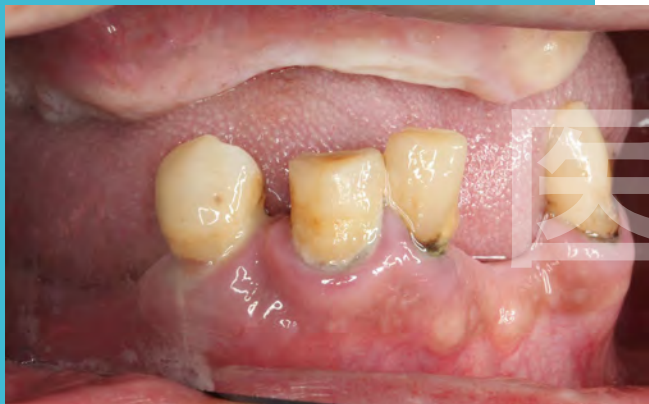

医療法人AQUA

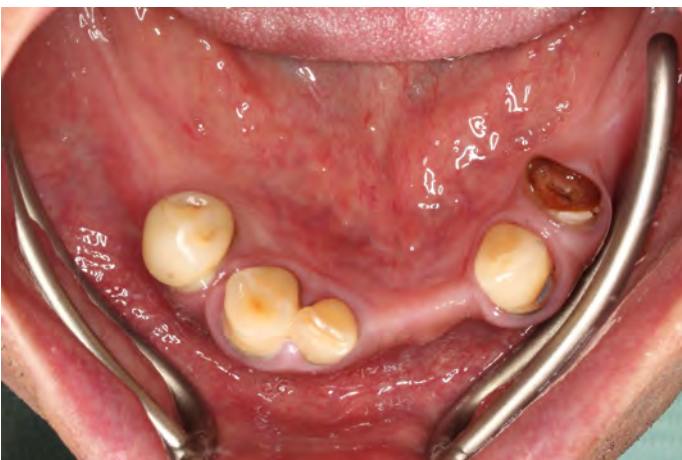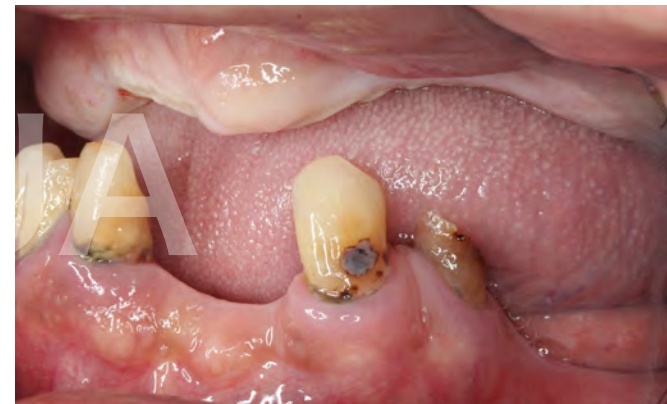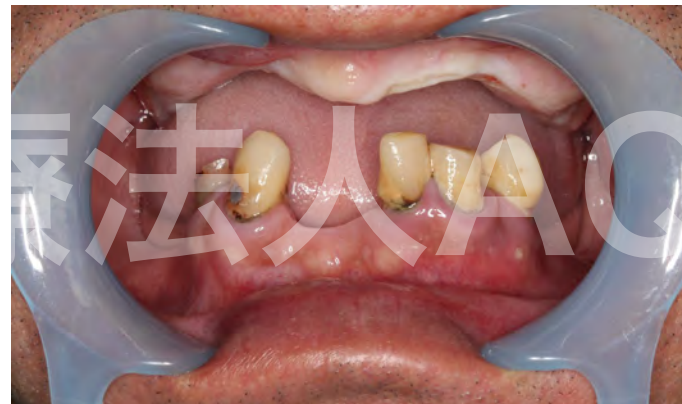主訴：最小限の予算で審美性を高めたい

40代 男性

# 初診

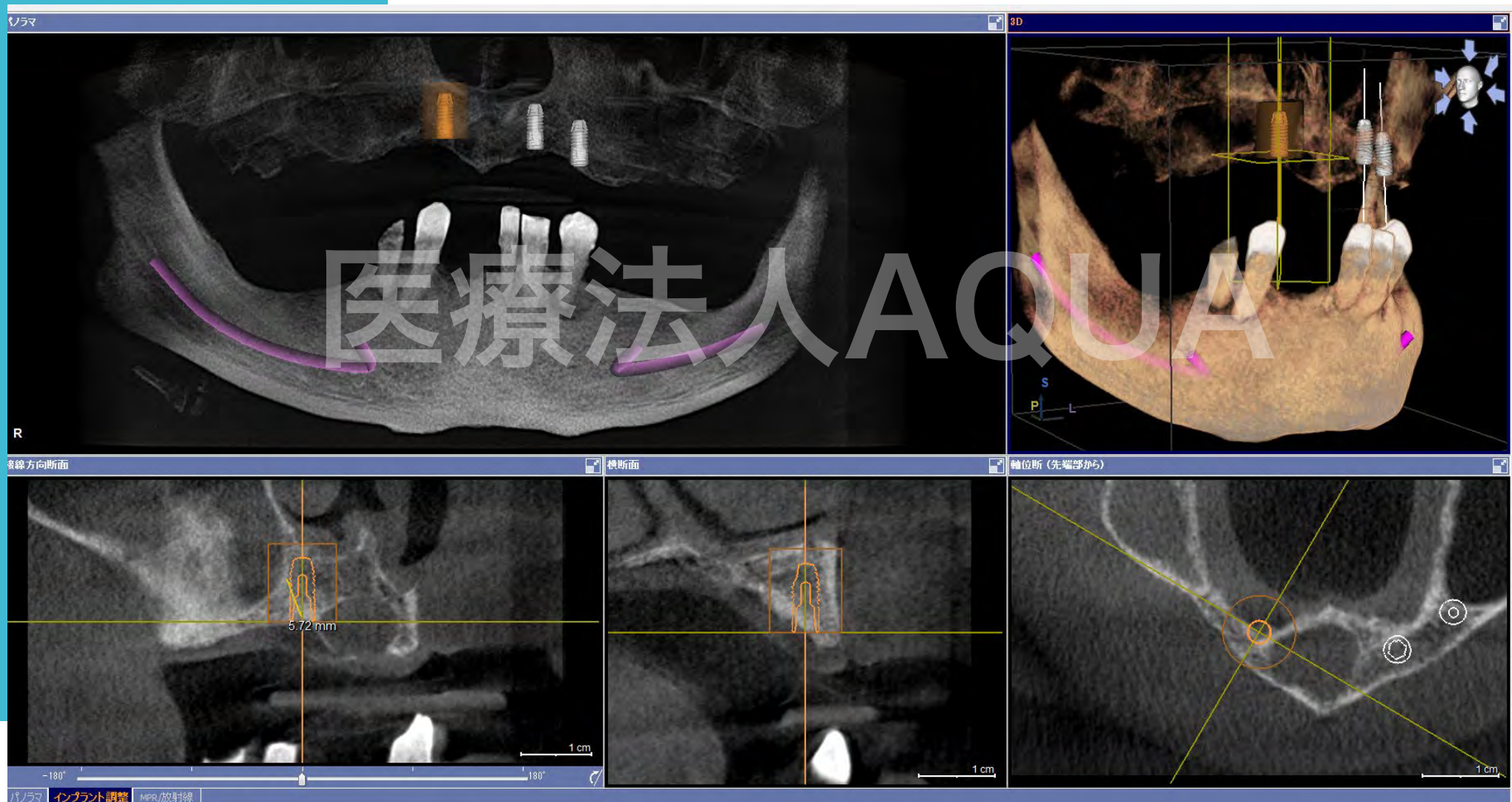


ミラー像

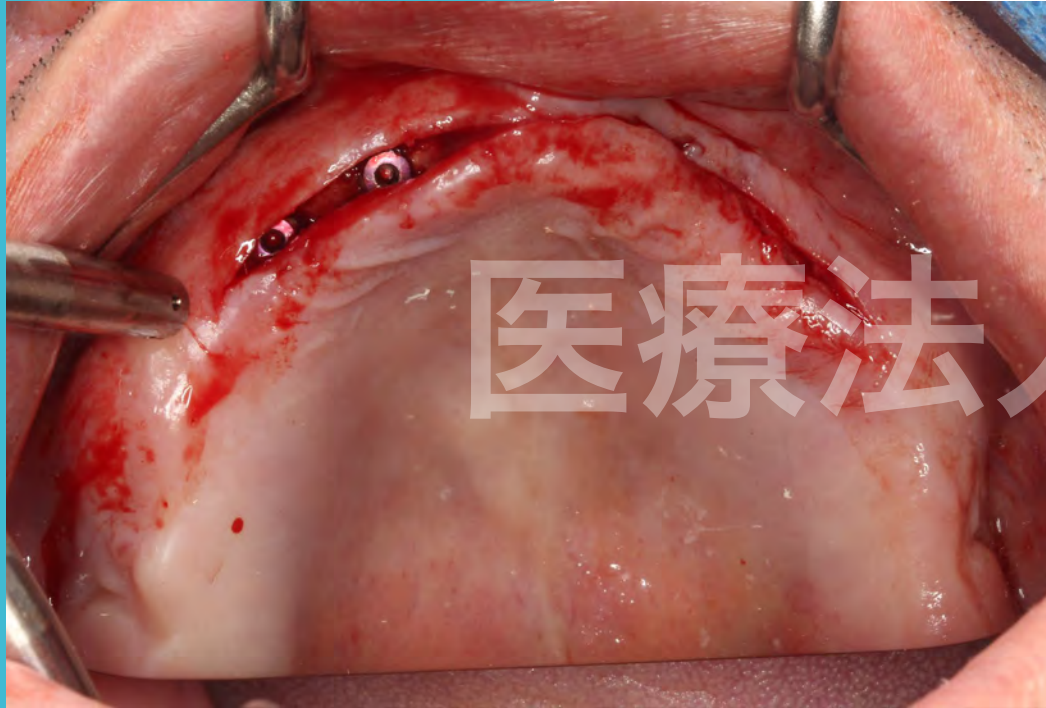

ミラー像

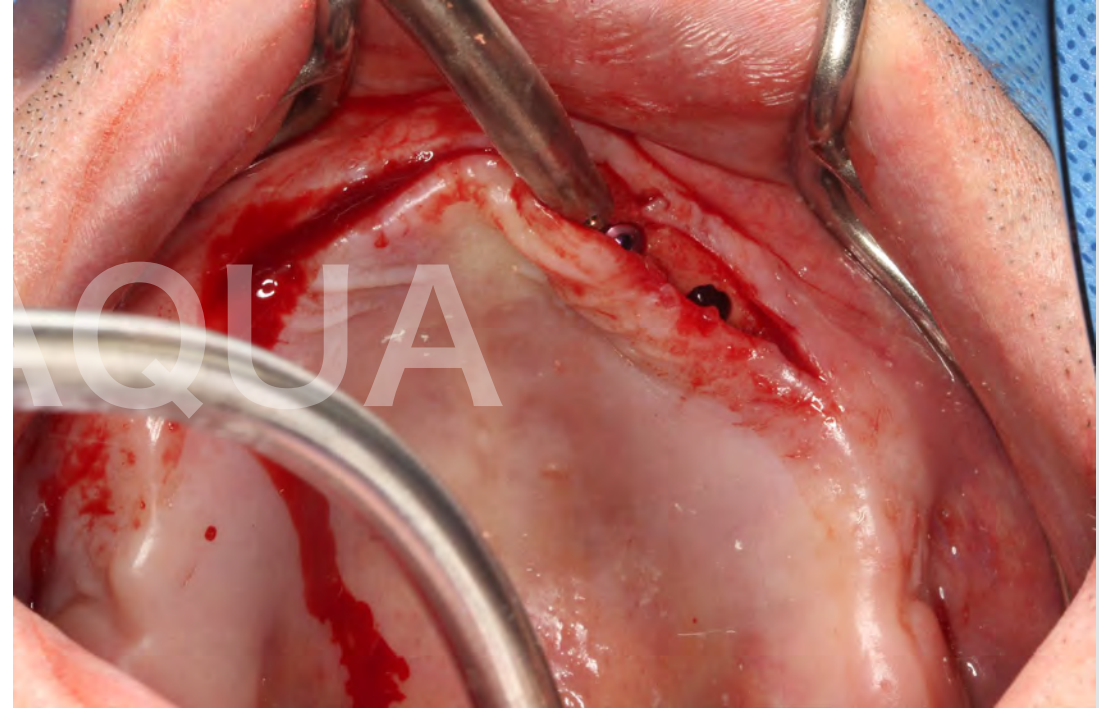
# CTインプラント計画



# 埋入



左上

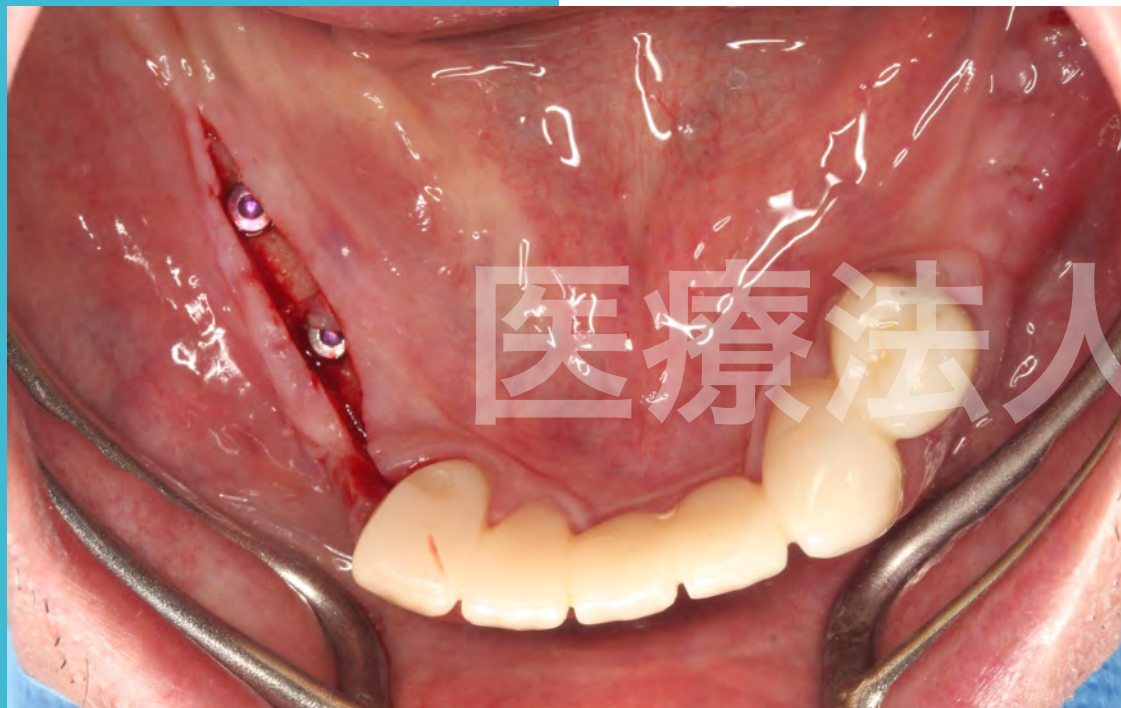


右上

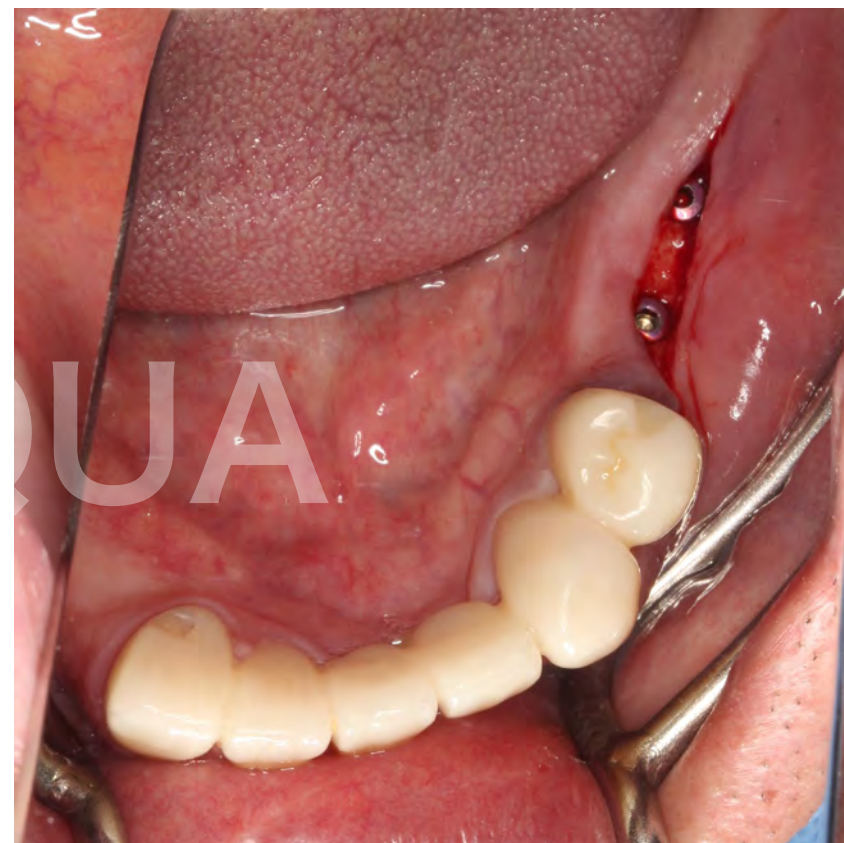ミラー像

切開を最小限におさえる  
低侵襲のオペ

# 埋入



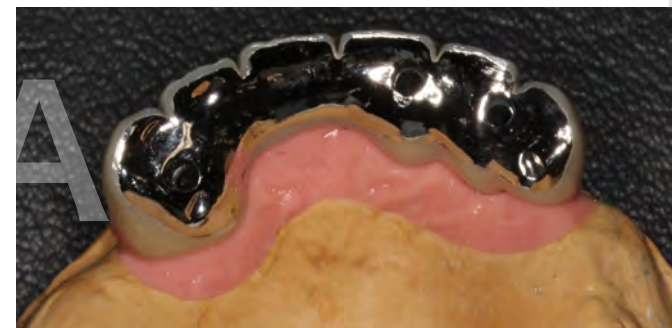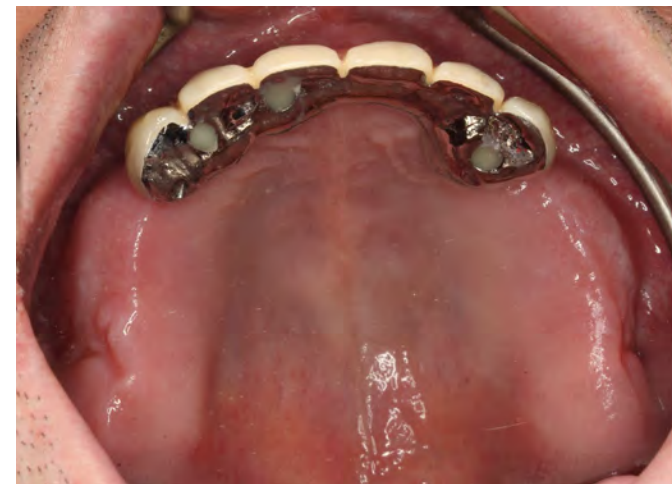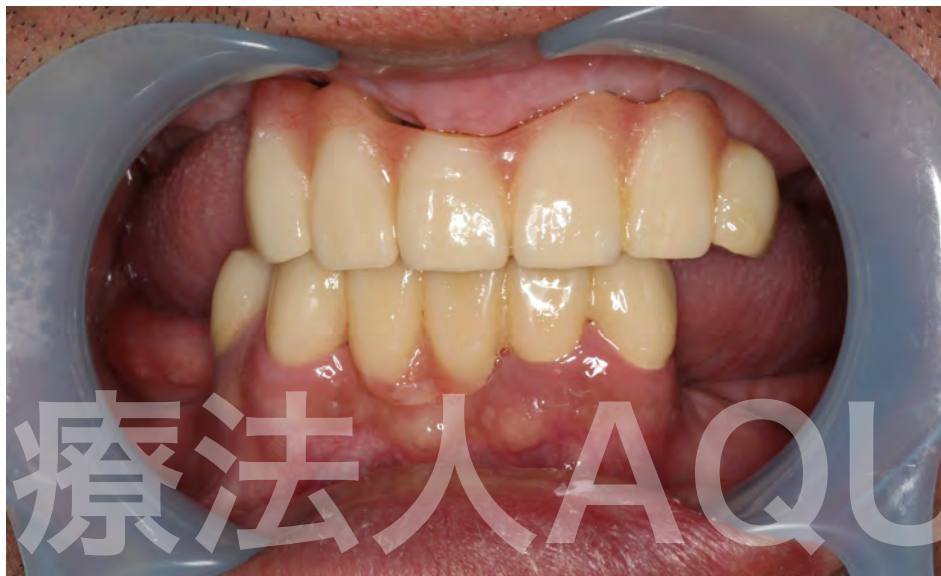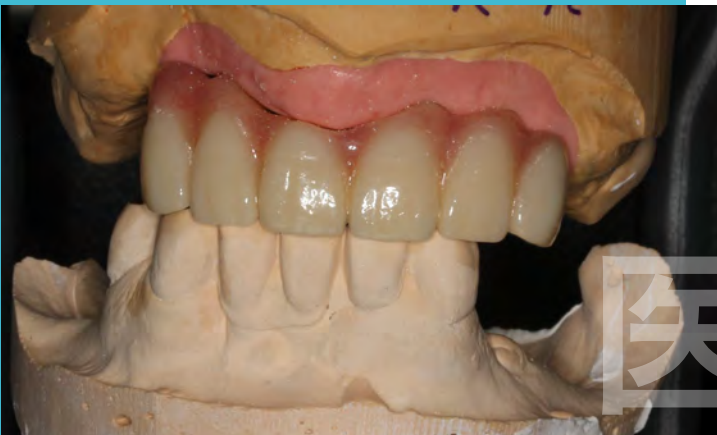左下



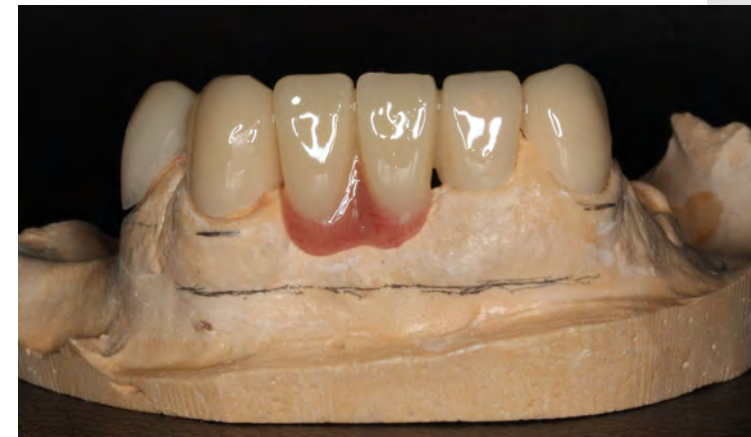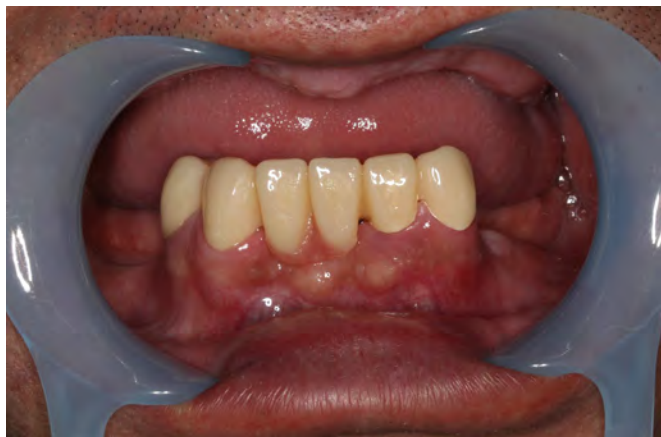右下

ミラー像

# 仮歯の試適

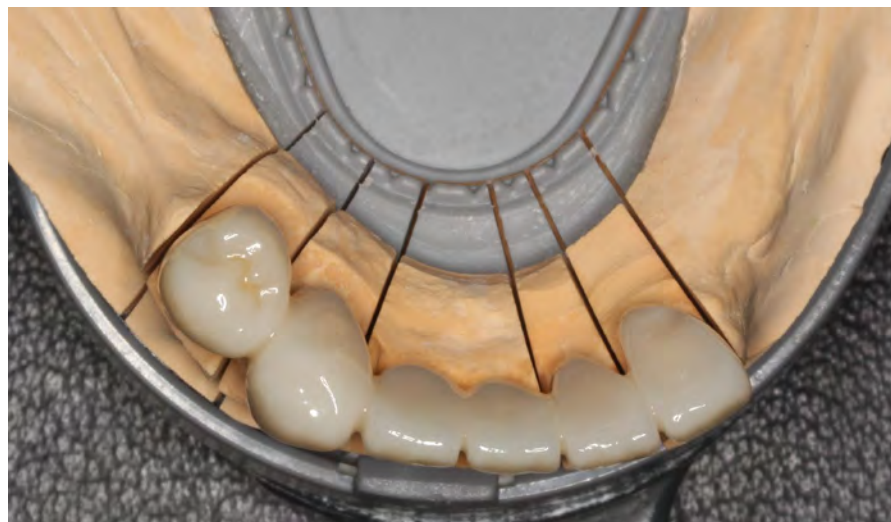
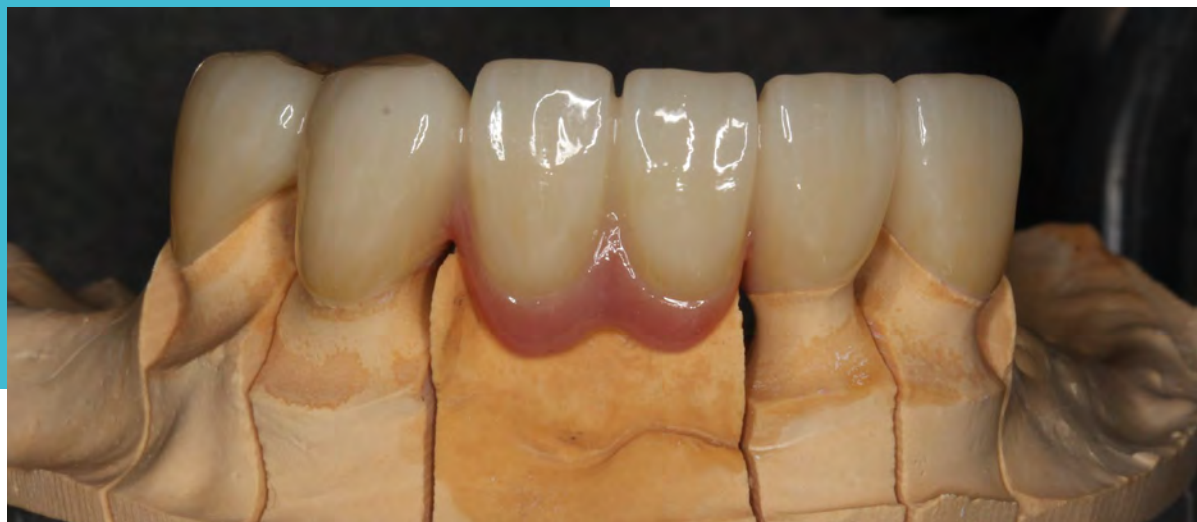
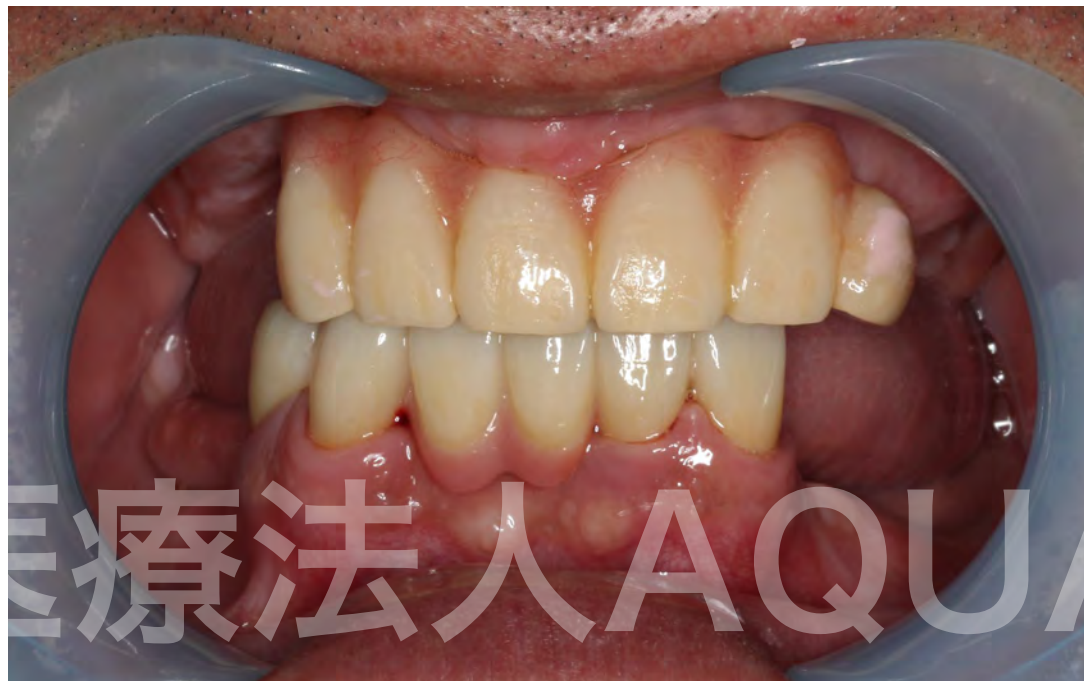歯の大きさや形、色  
歯茎とのバランスを総合的に  
チェックしていきます

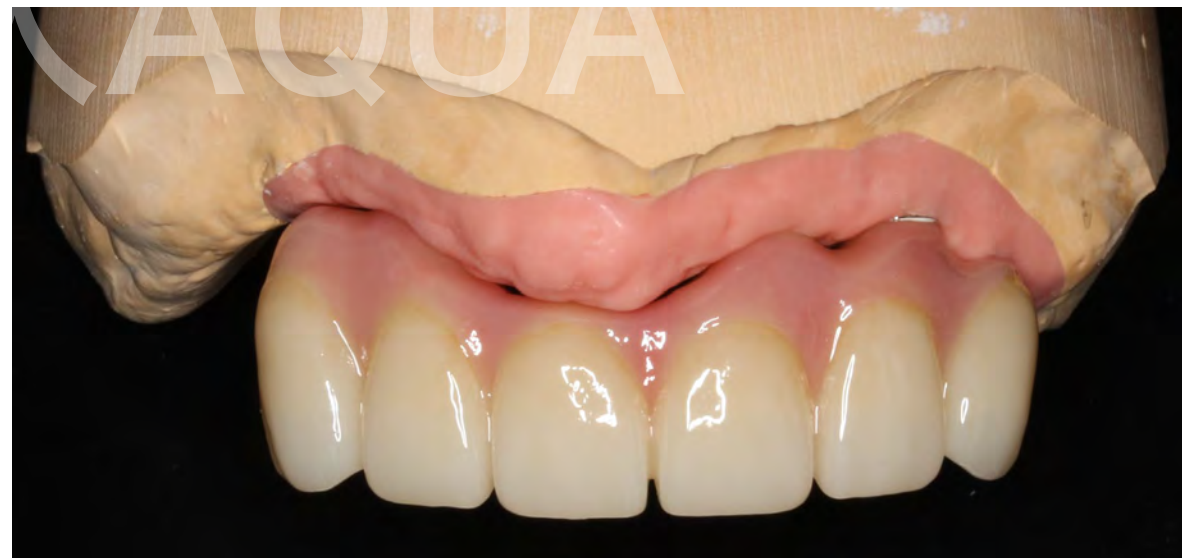
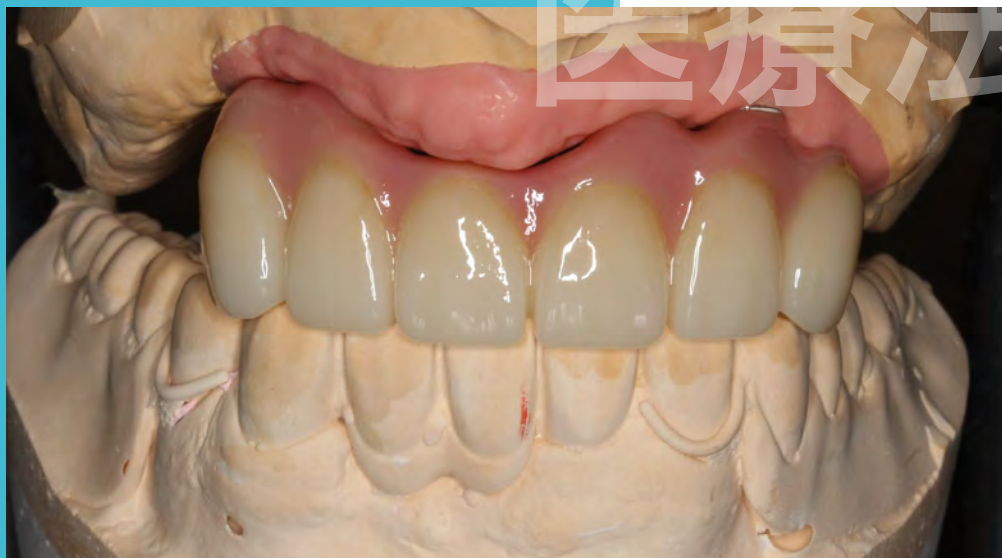
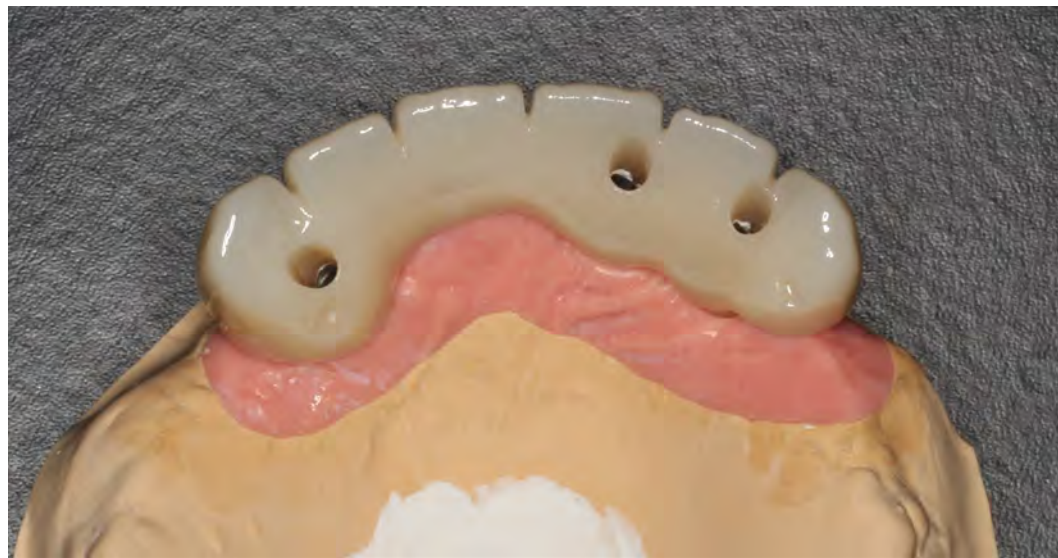# 下顎前歯 ブリッジ

医療法人AQUA

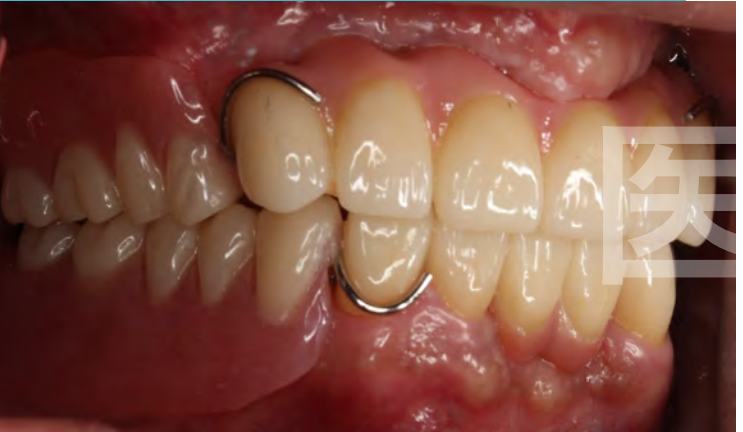

# 上顎前齒

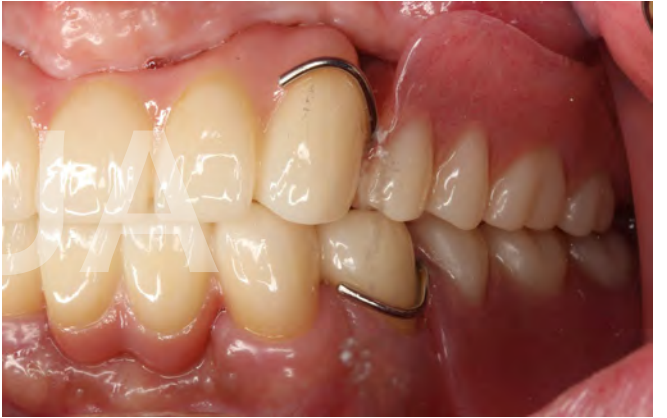
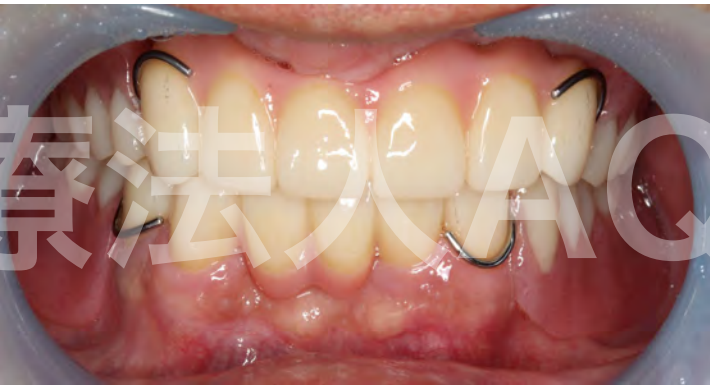


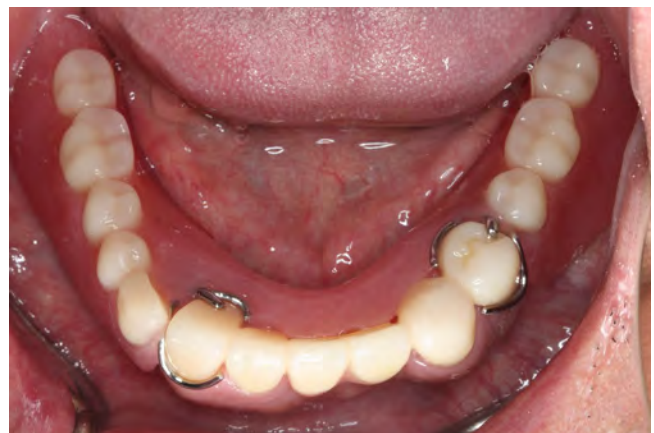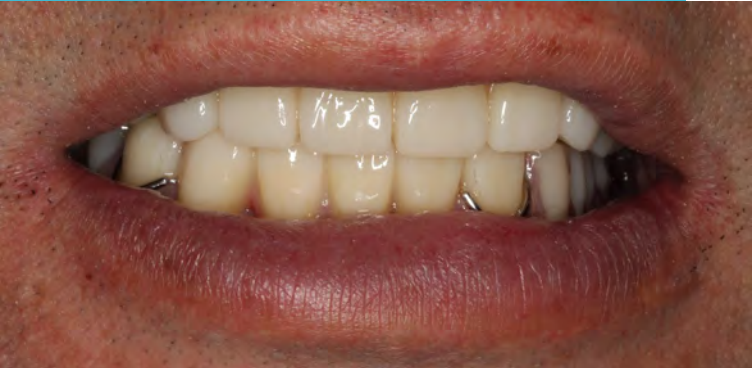# 上下義歯



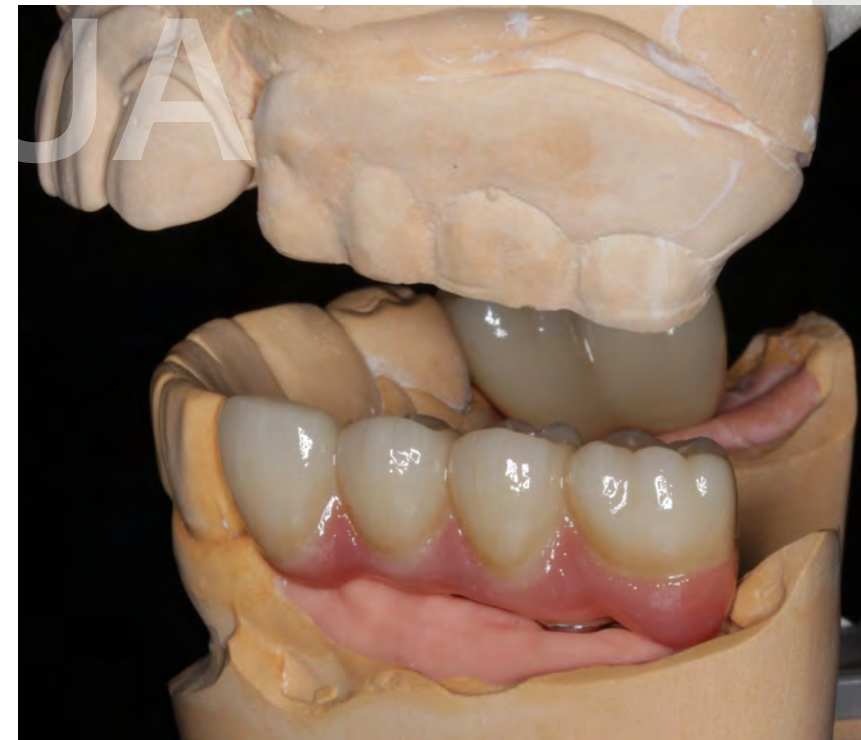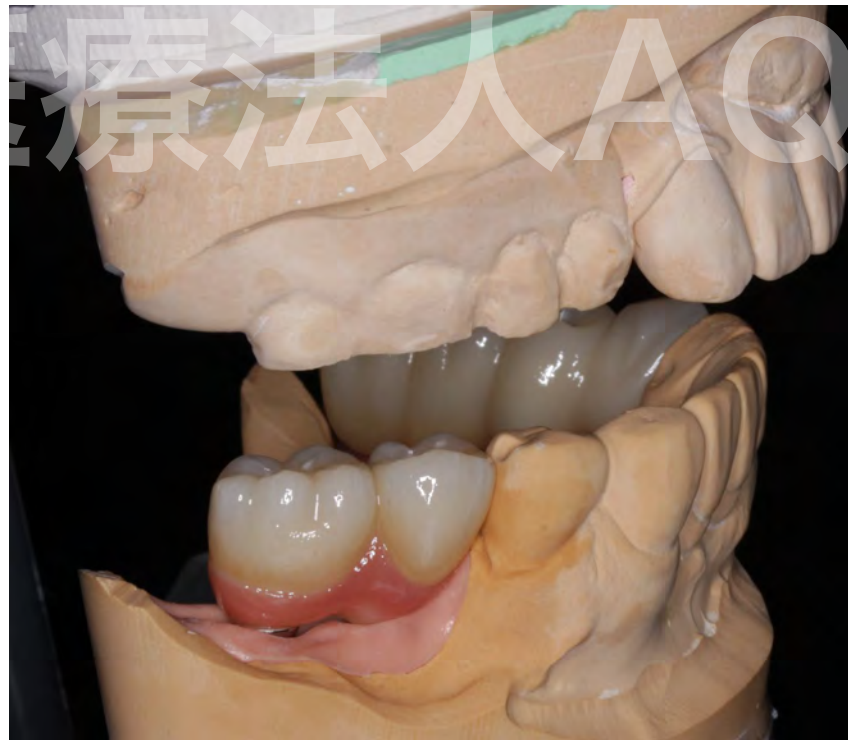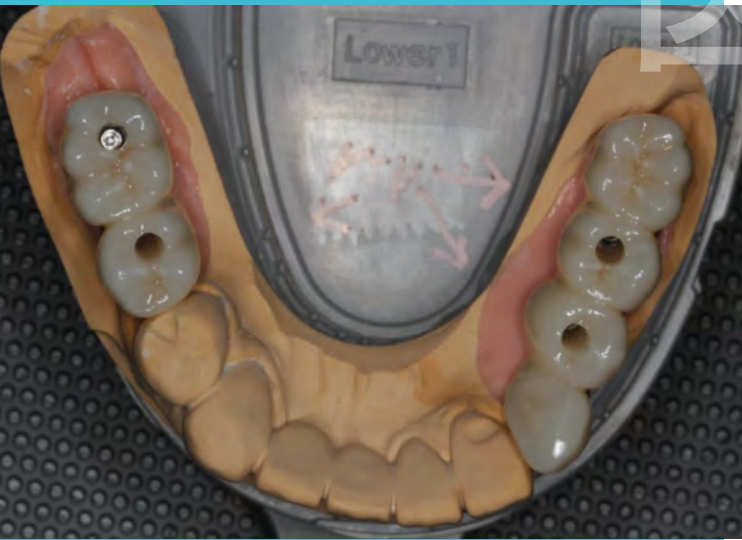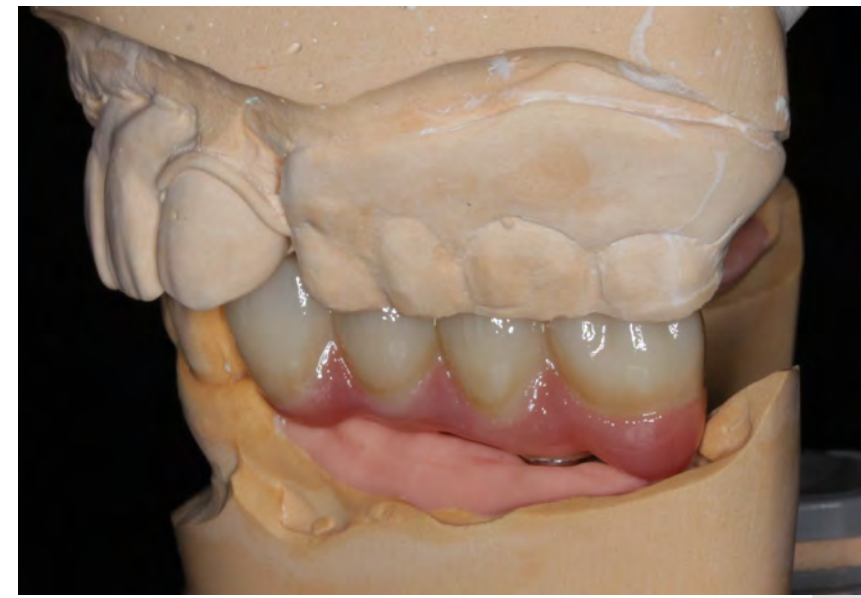
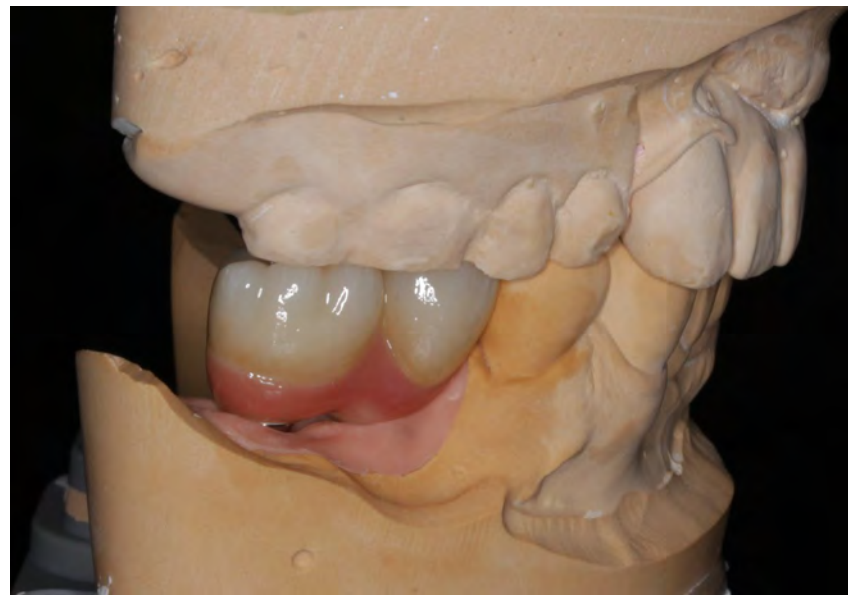
ミラー像



ミラー像

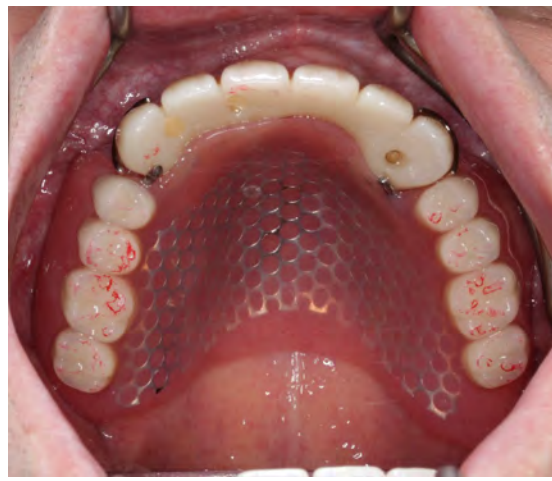


# 下顎臼齒部

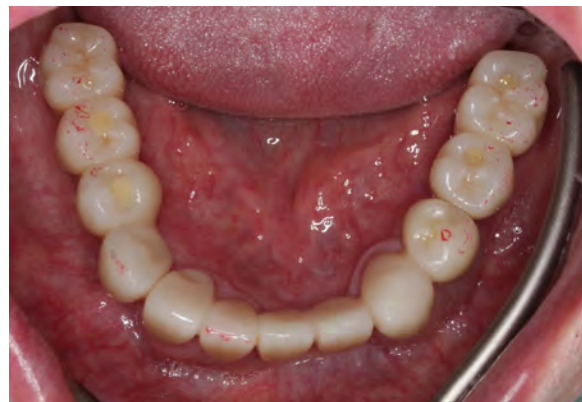
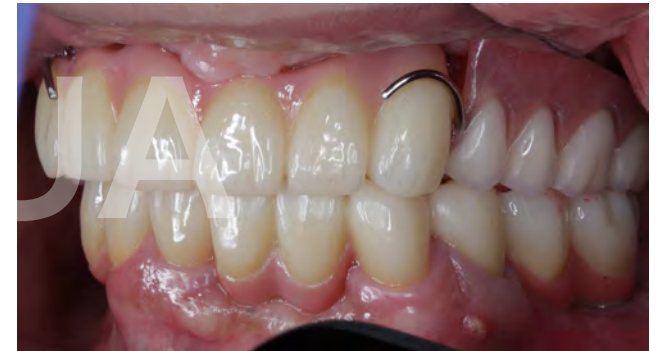
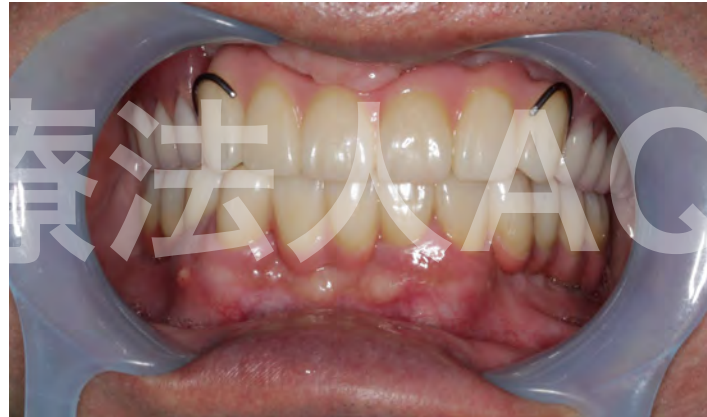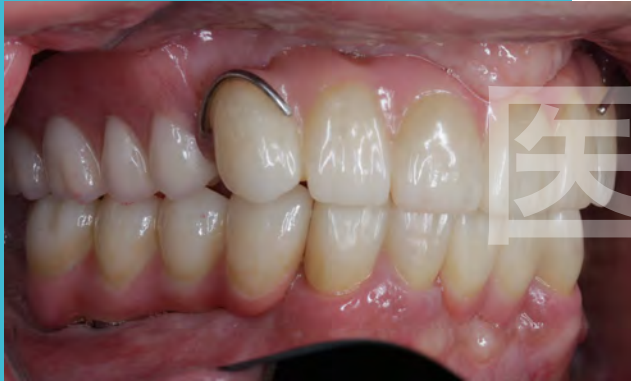治療法人AQJA

完成



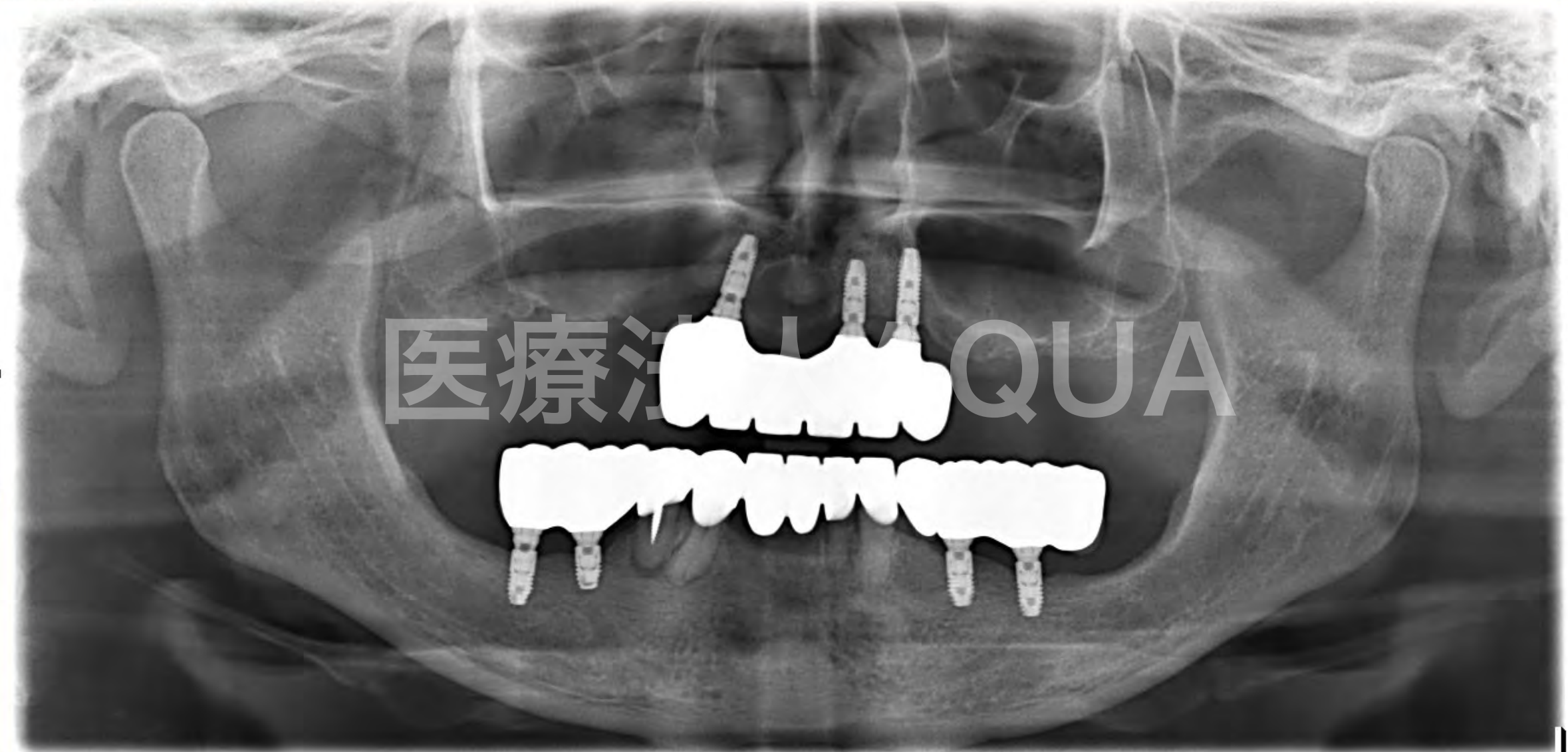ミラー像



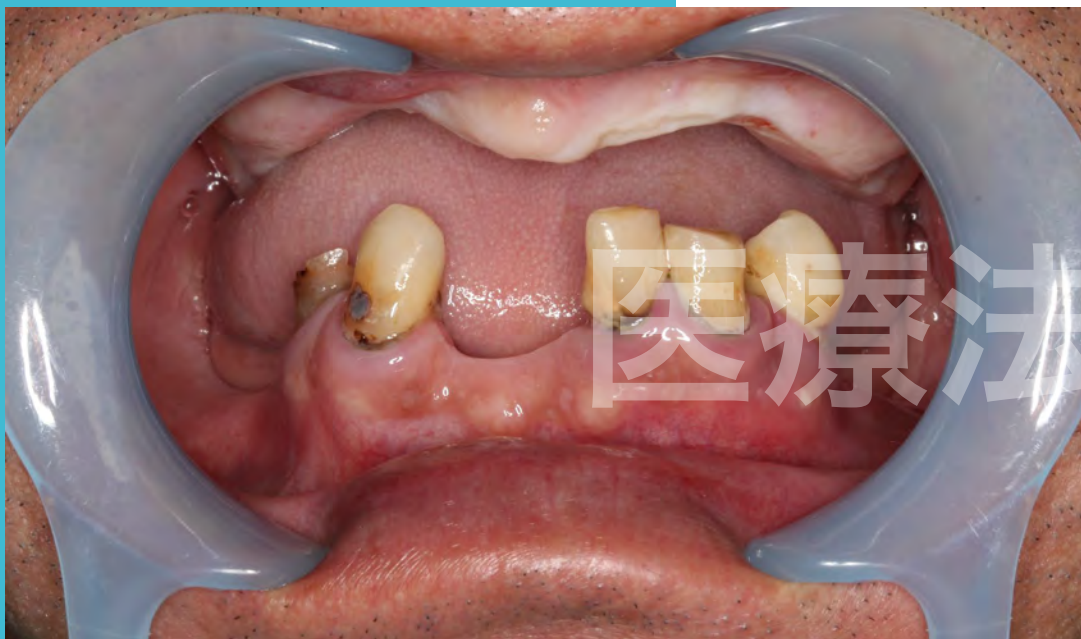ミラー像

A close-up photograph of a person's mouth, showing the upper and lower teeth and lips. The teeth are white and appear to be in good health. The lips are a natural pinkish-red color. The image is framed by a teal-colored border on the left and bottom, and a white border on the right and top. The text "医療法人AQUA" is overlaid in the center of the image.

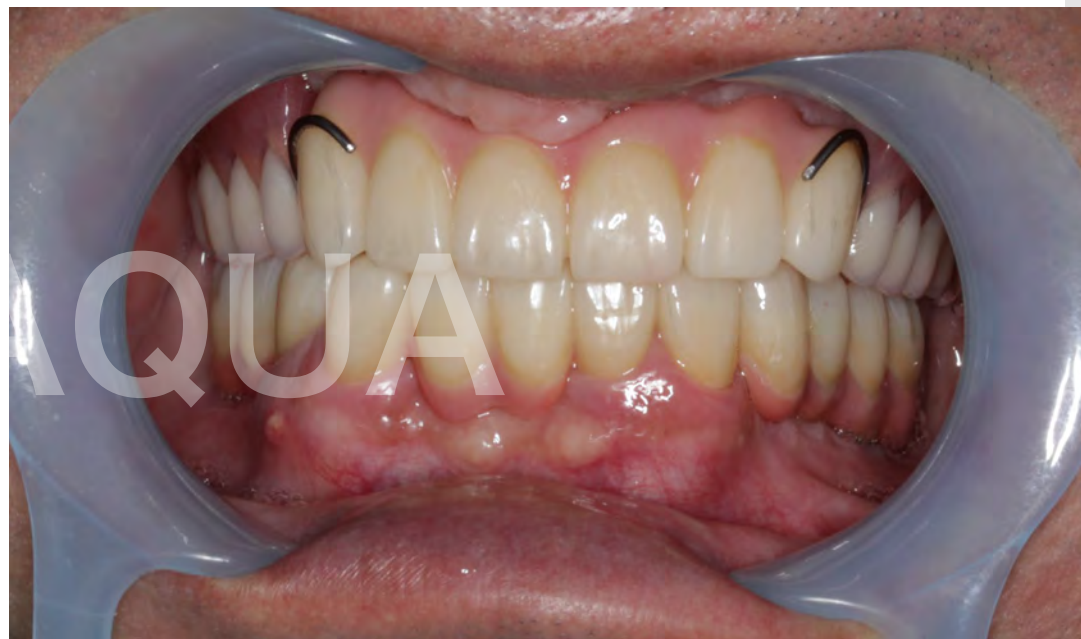医療法人AQUA



醫療油 L QUA



Before



After

(上顎左右の奥歯は入れ歯です)