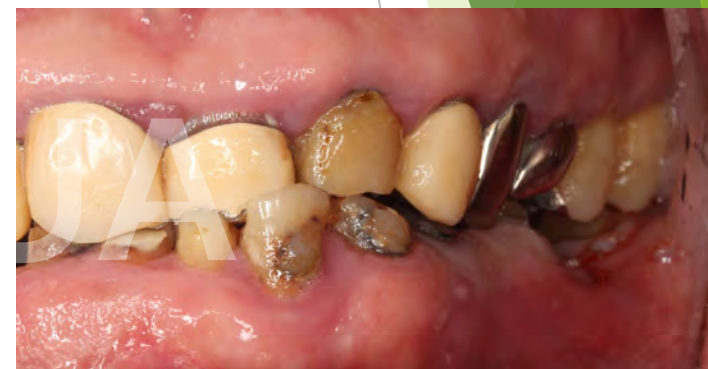
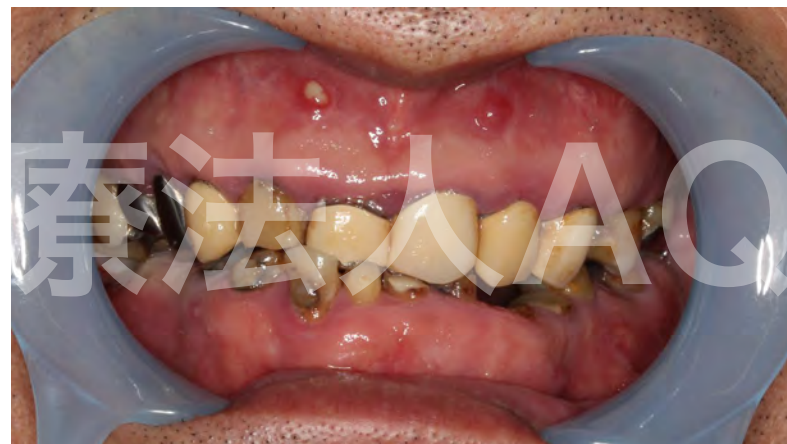
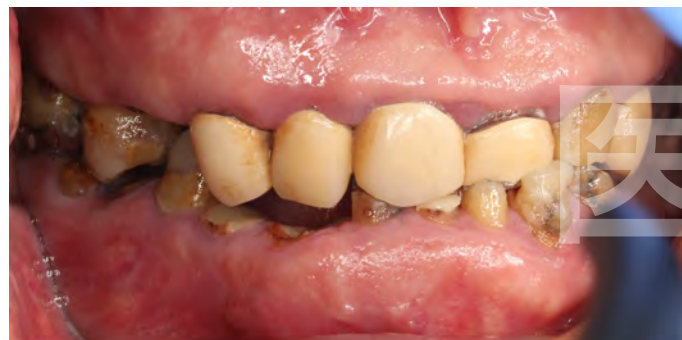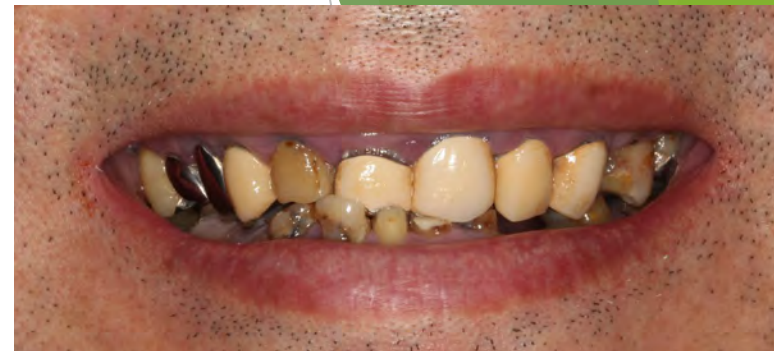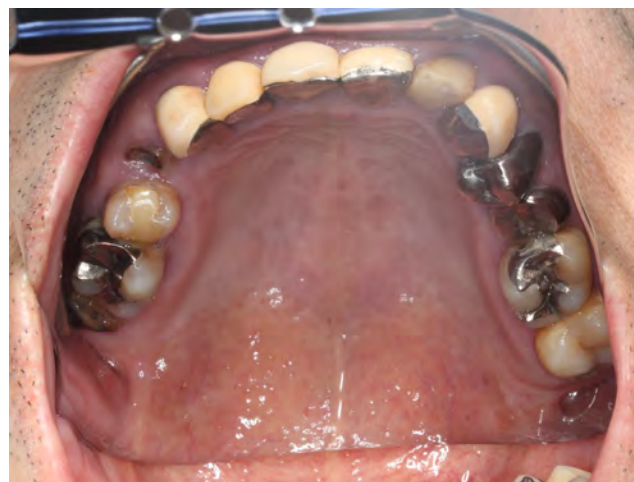主訴：歯をきれいにしたい

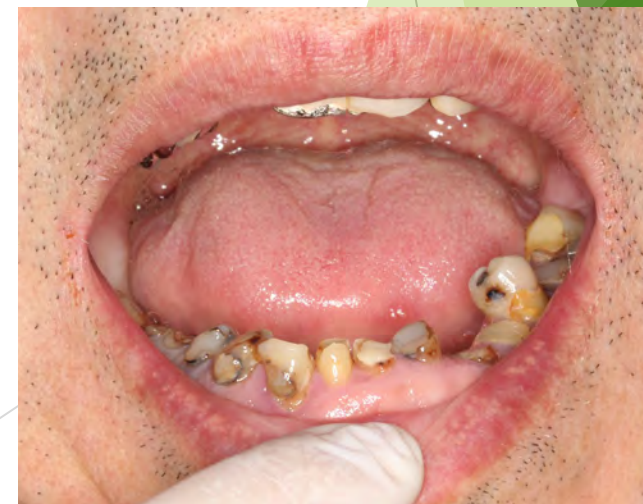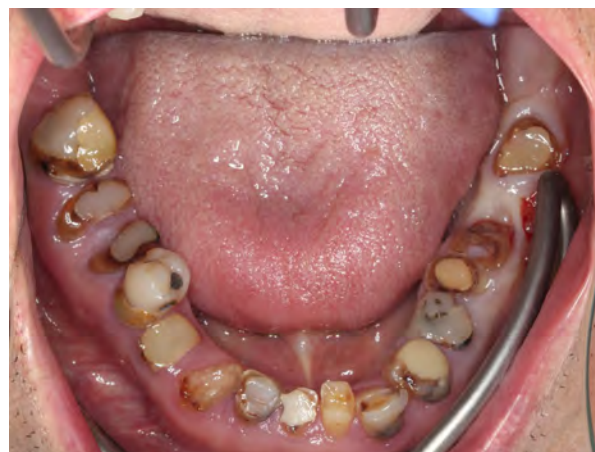60代 男性

# 初診

ミラー像

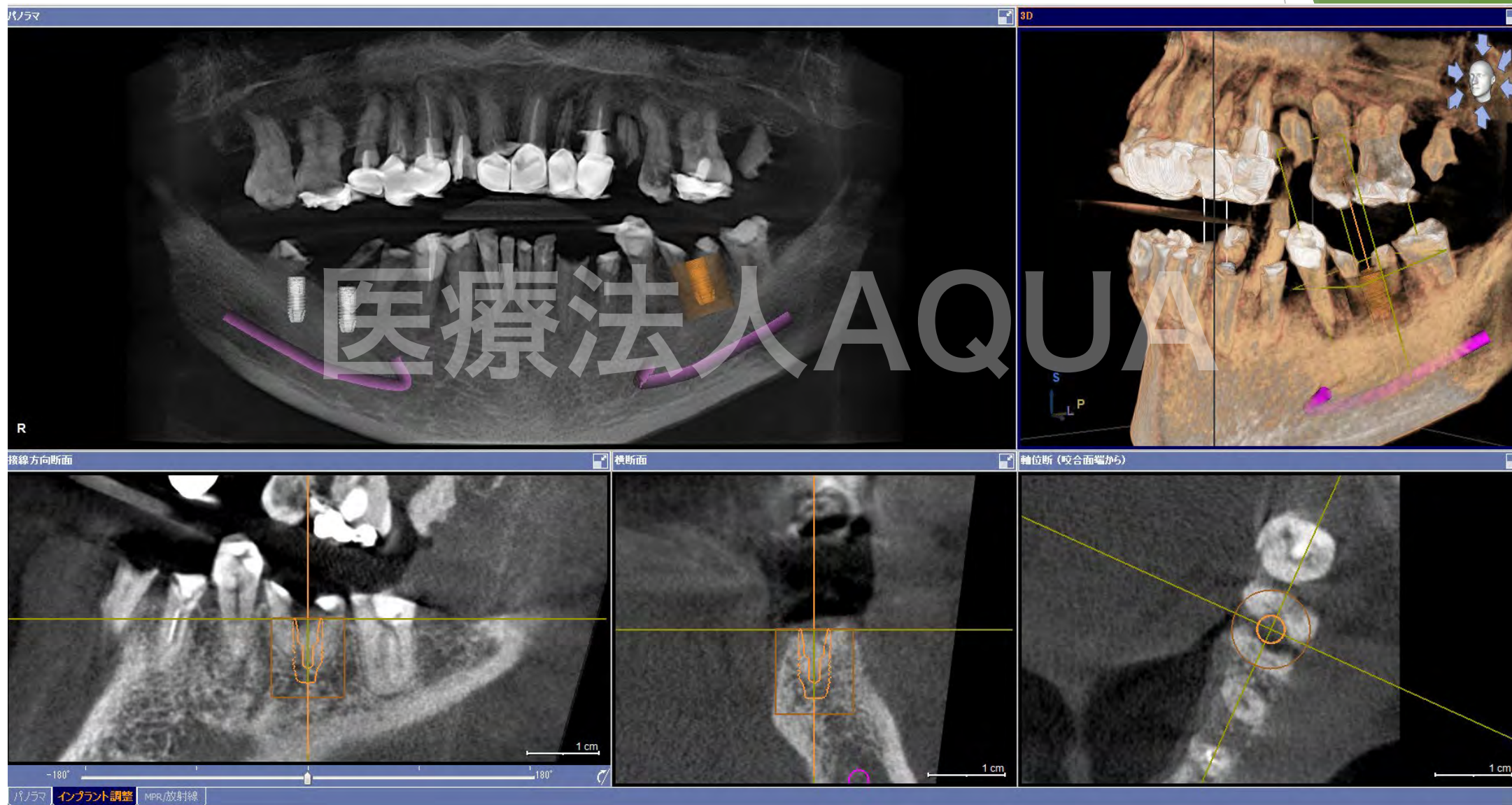

ミラー像



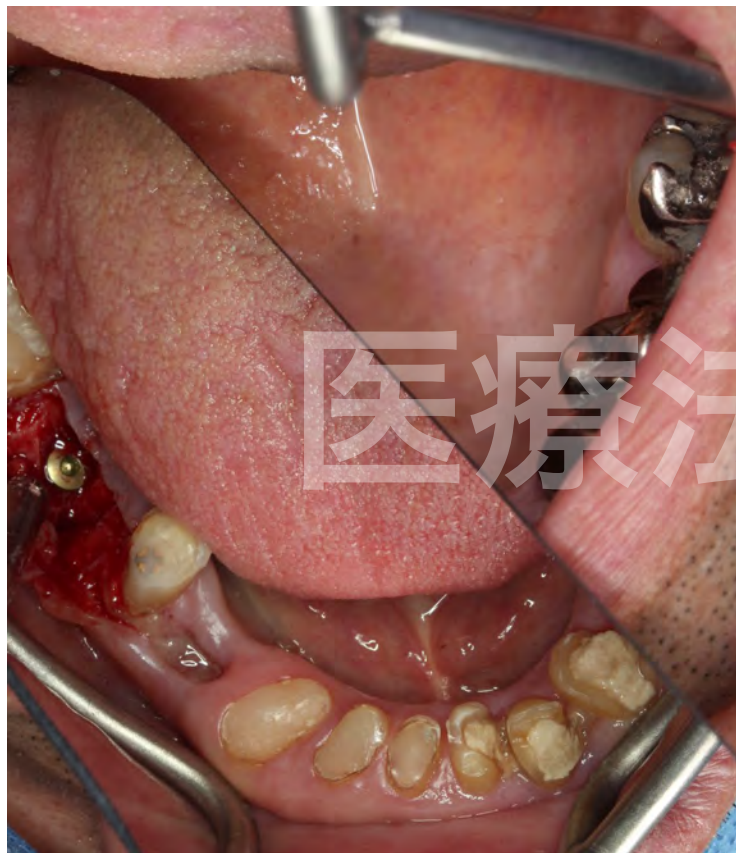

# CTインプラント計画

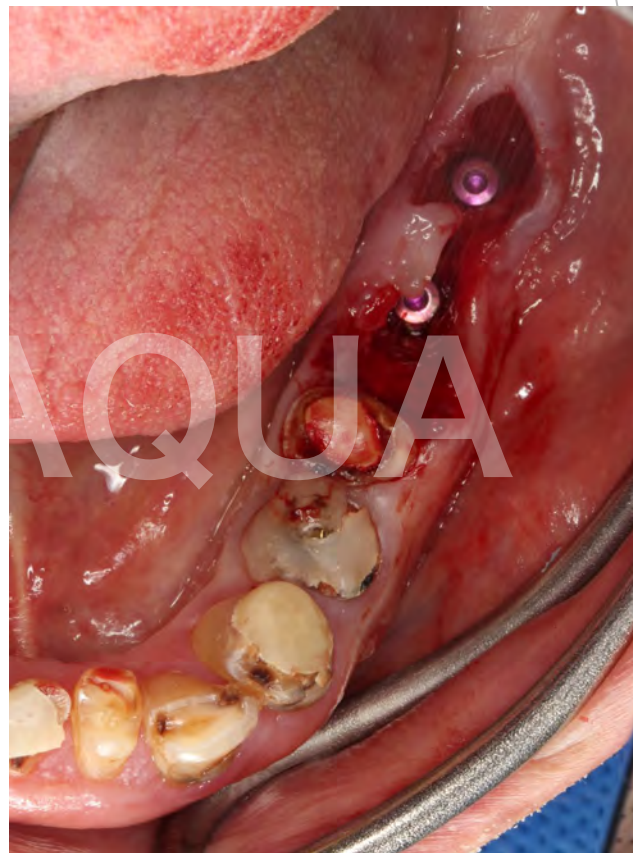


# 埋入

切開を最小限におさえる  
低侵襲のオペ



左下

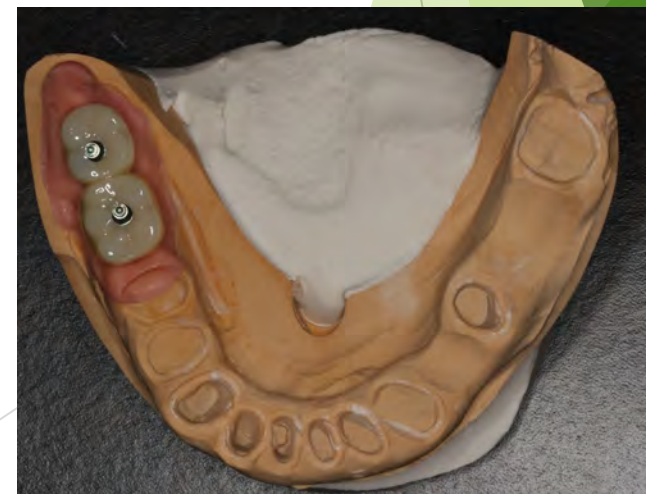
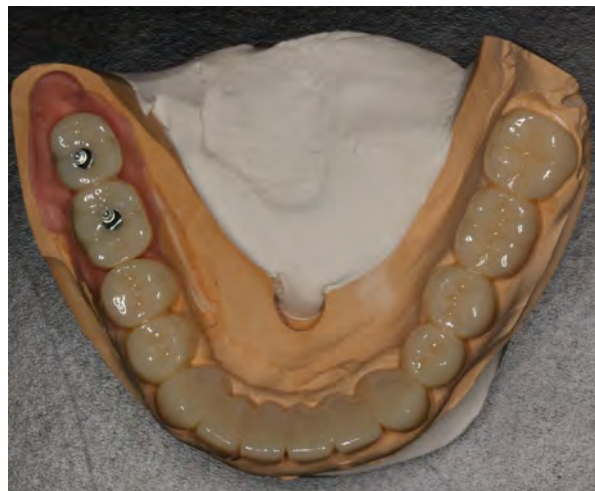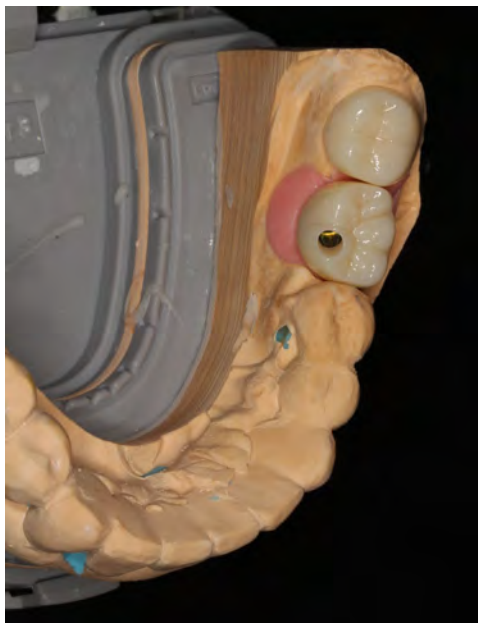

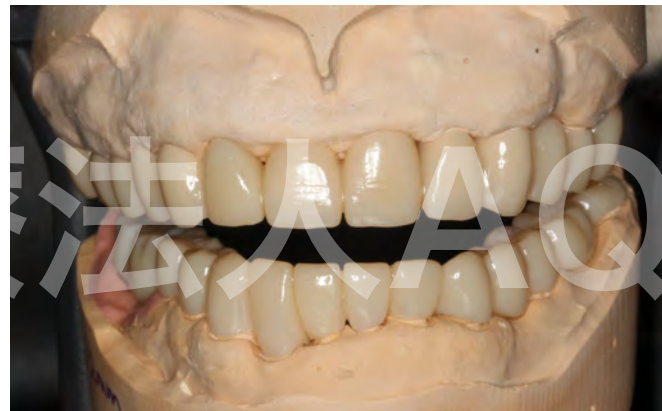
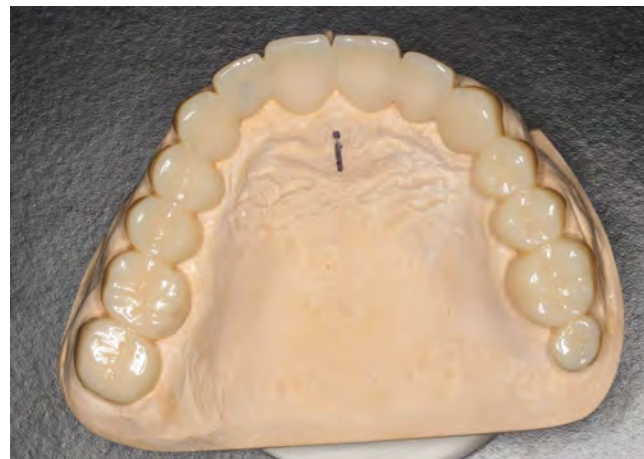右下

ミラー像

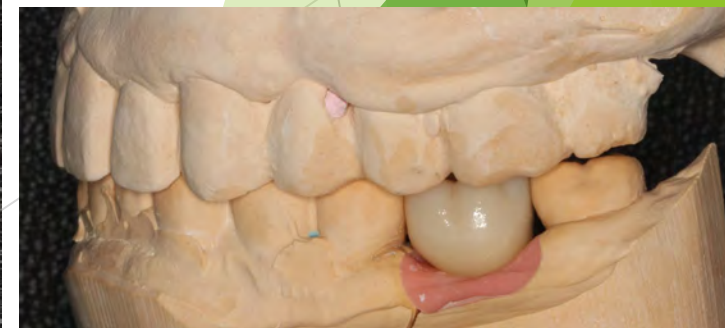
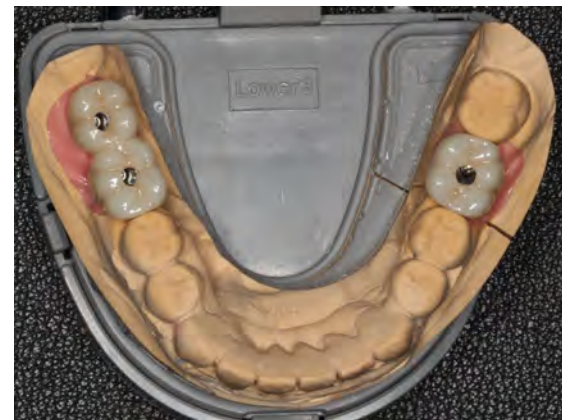
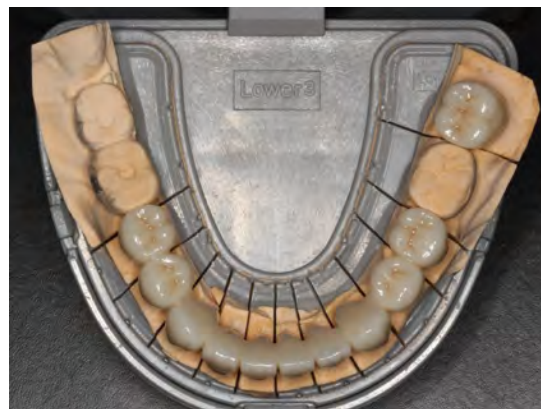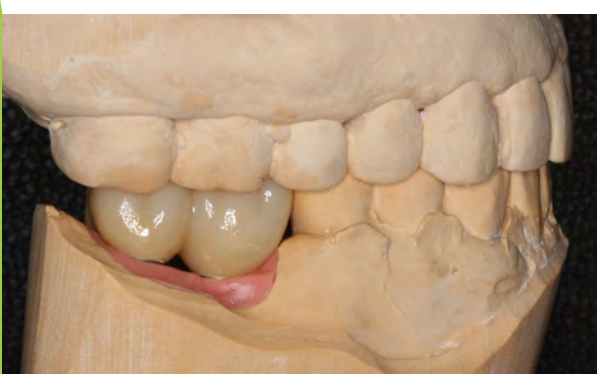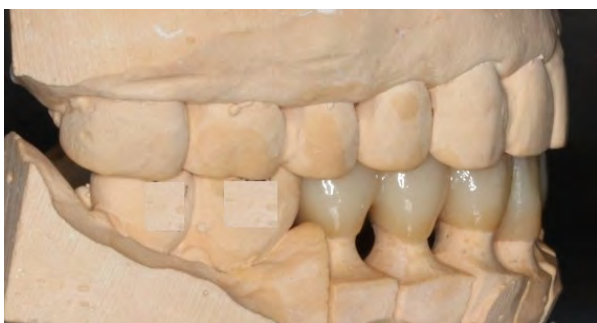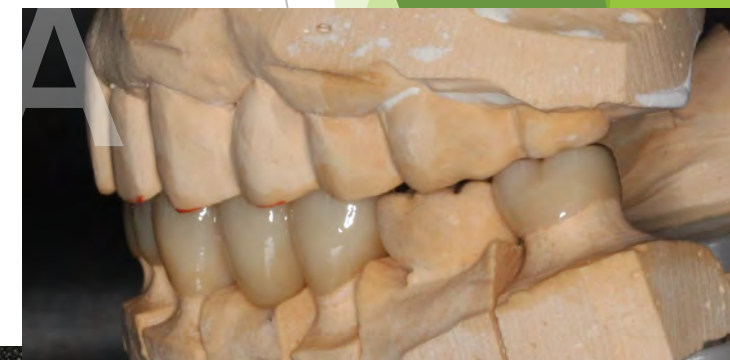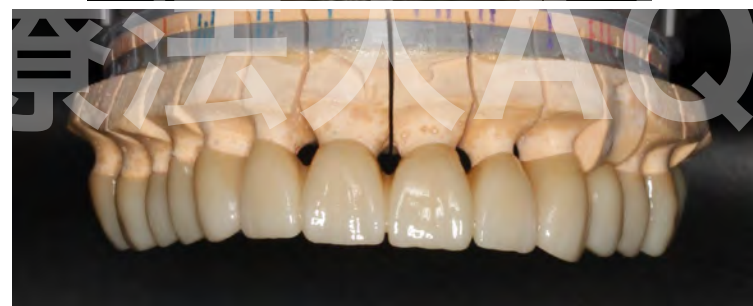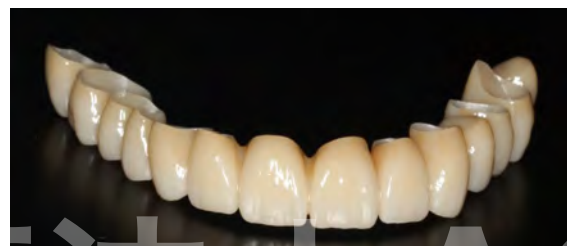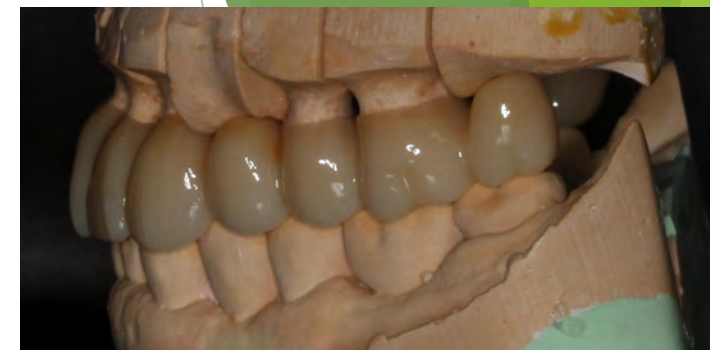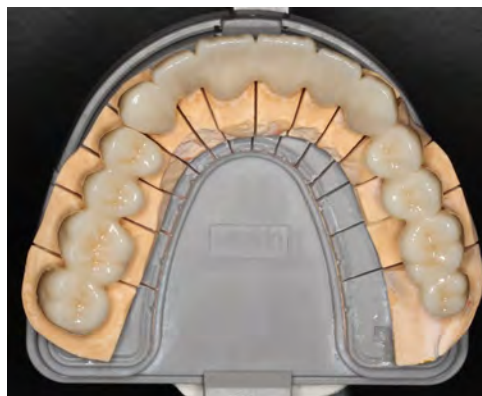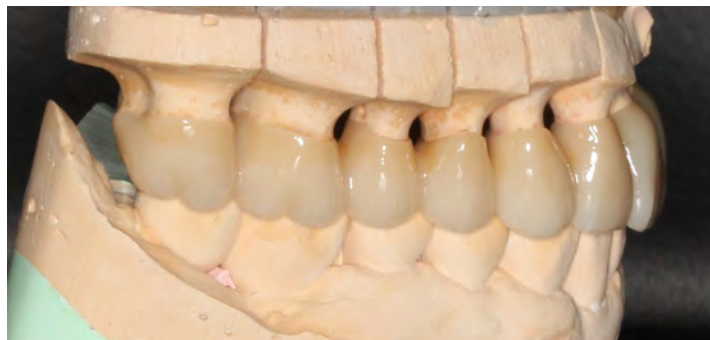# 仮歯の作製



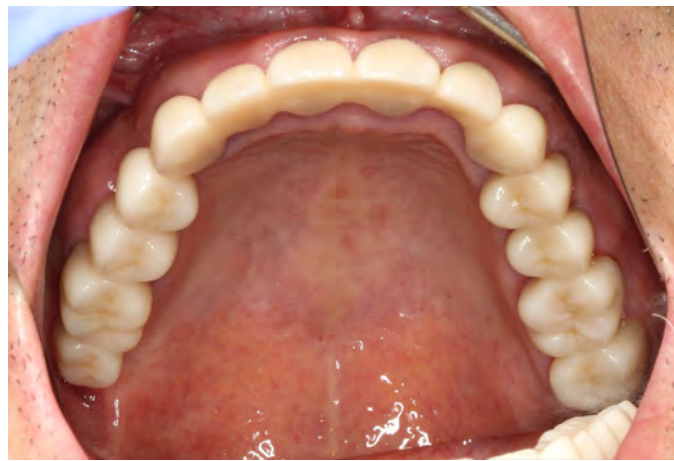


# 最終補綴物

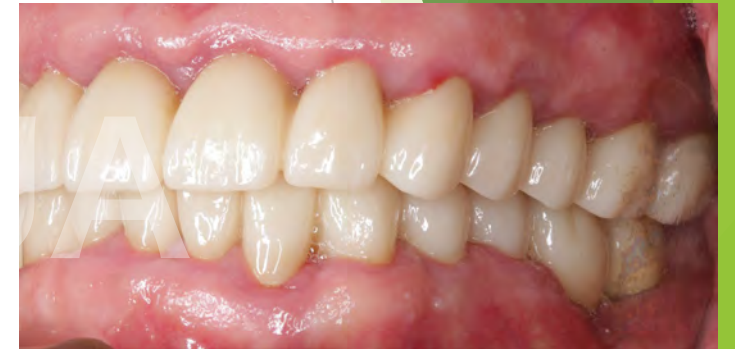
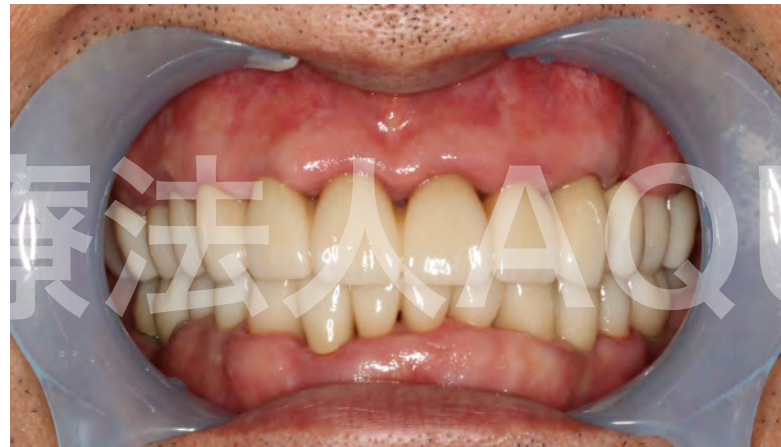
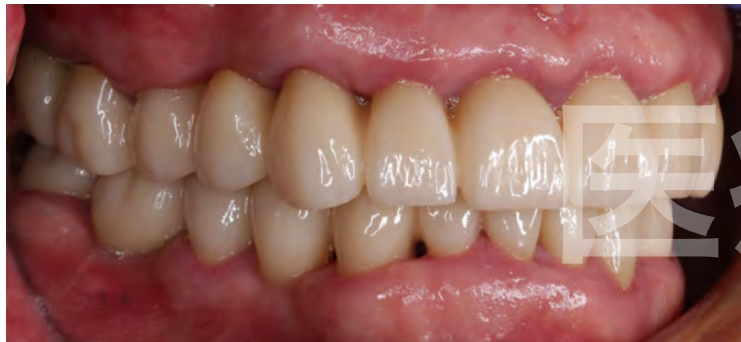

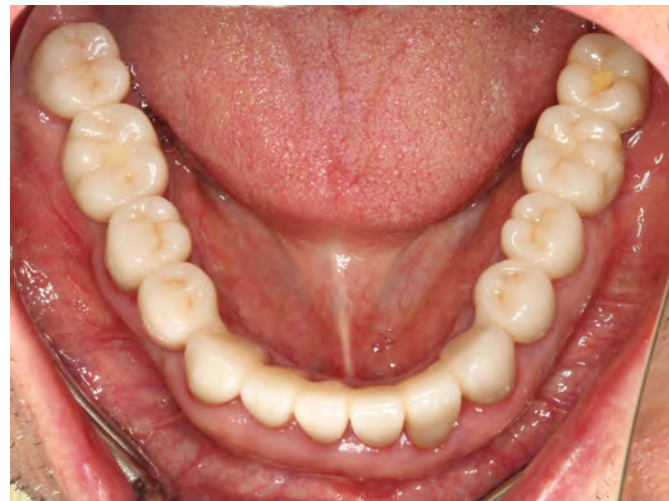# 完成



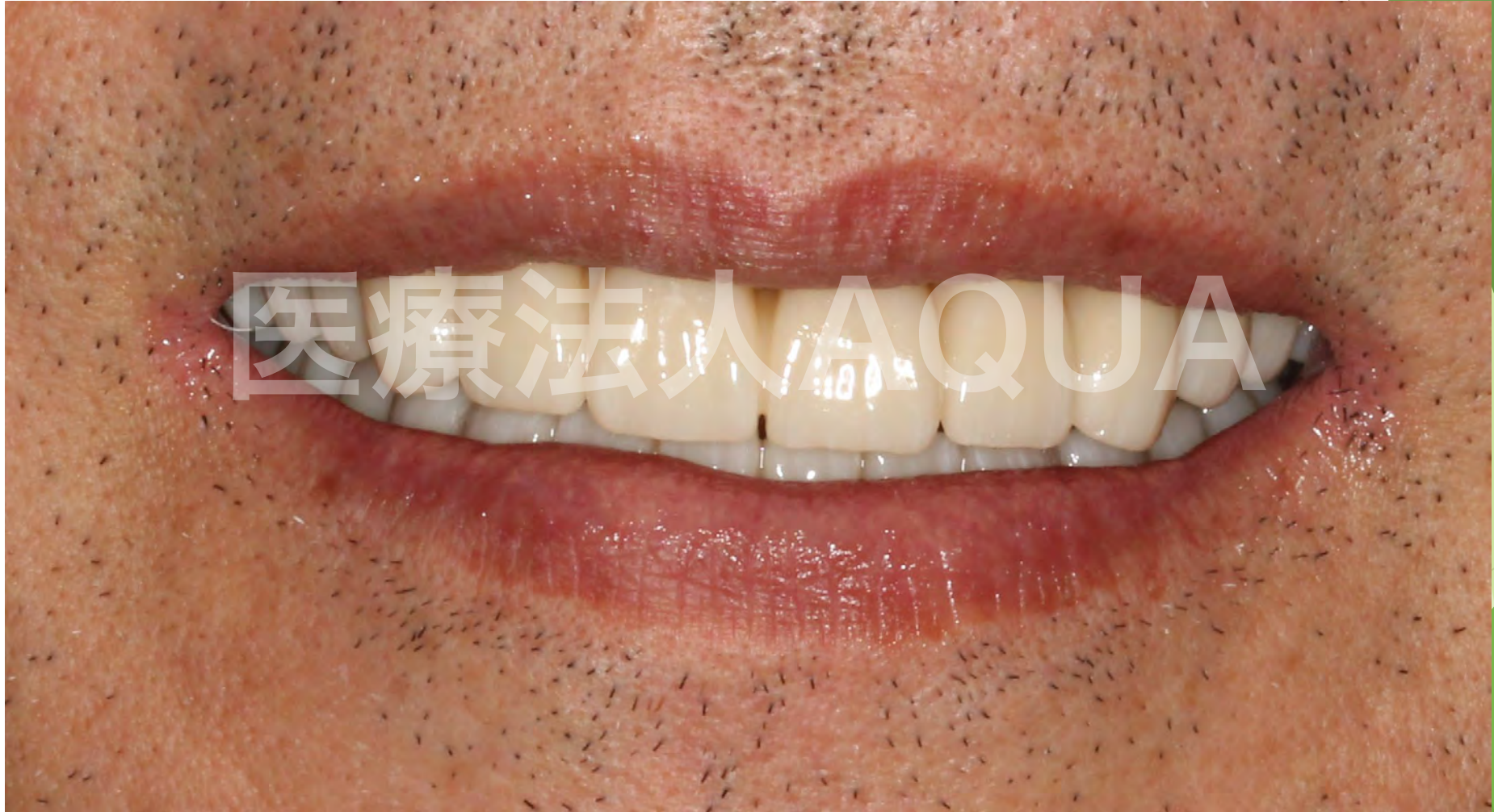ミラー像



口元や顔貌の確認  
噛み合わせや発音、  
滑舌の練習を行っていきます



ミラー像



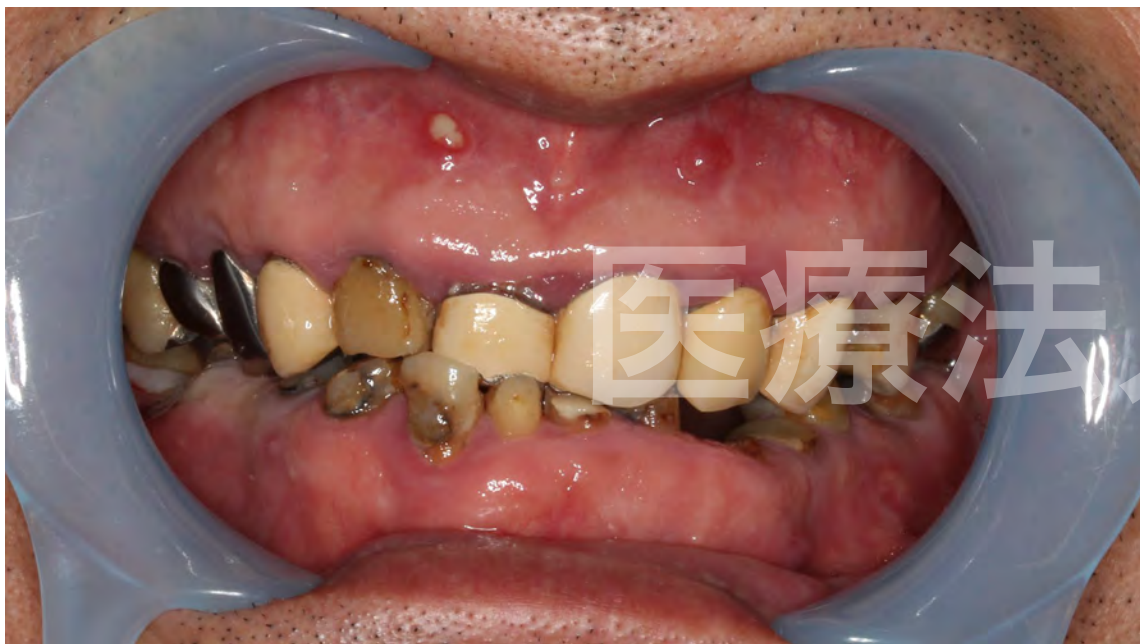医療法人AQQUA



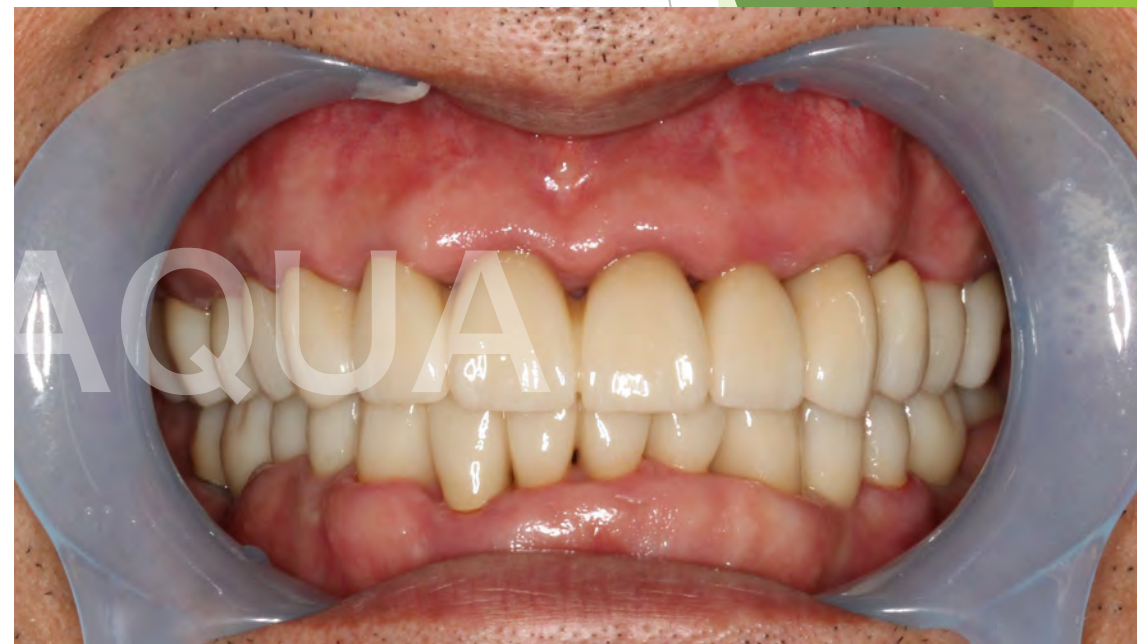医療法人AQUA

R

顎のバランス改善し、正常な噛み合わせを誘導



Before



After