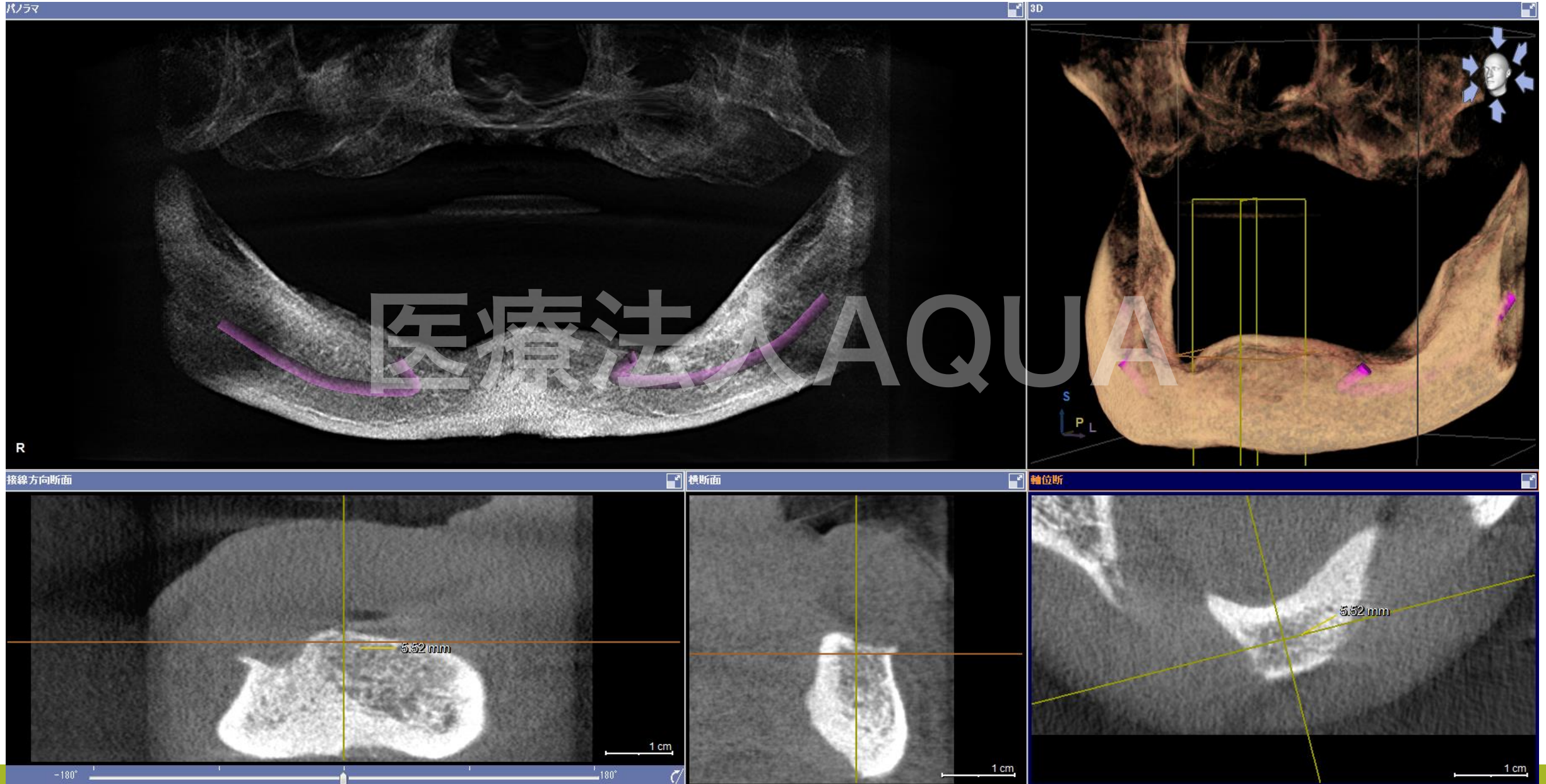


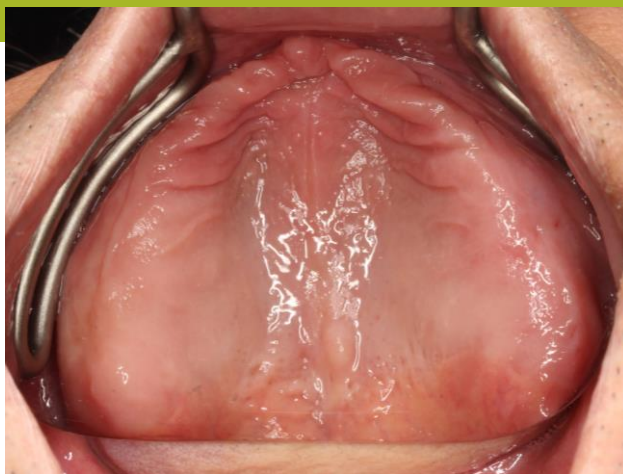無歯顎難症例才へ

70代 男性

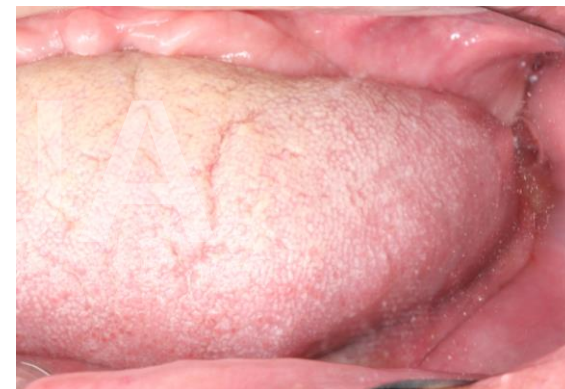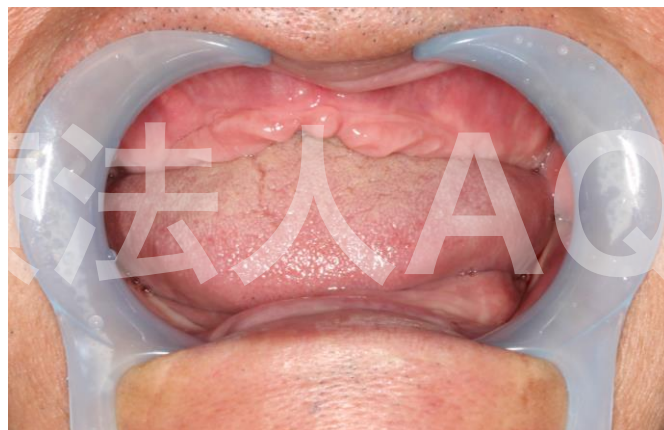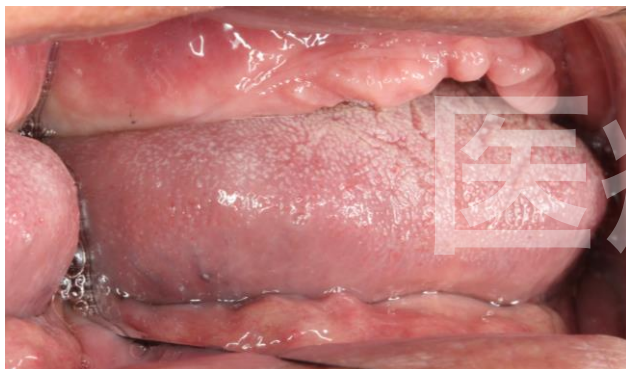初診時CT



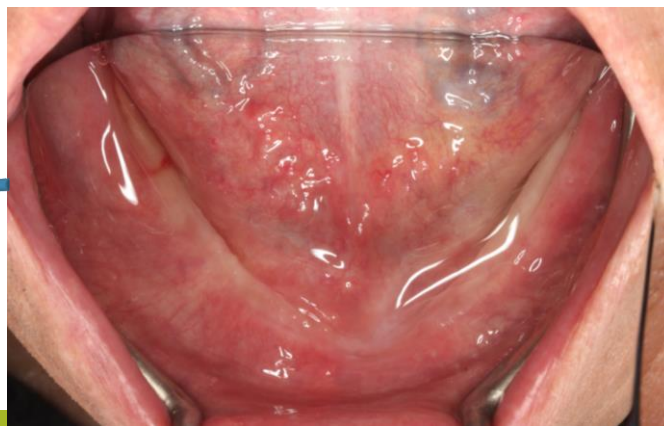
初診時



ミラー像

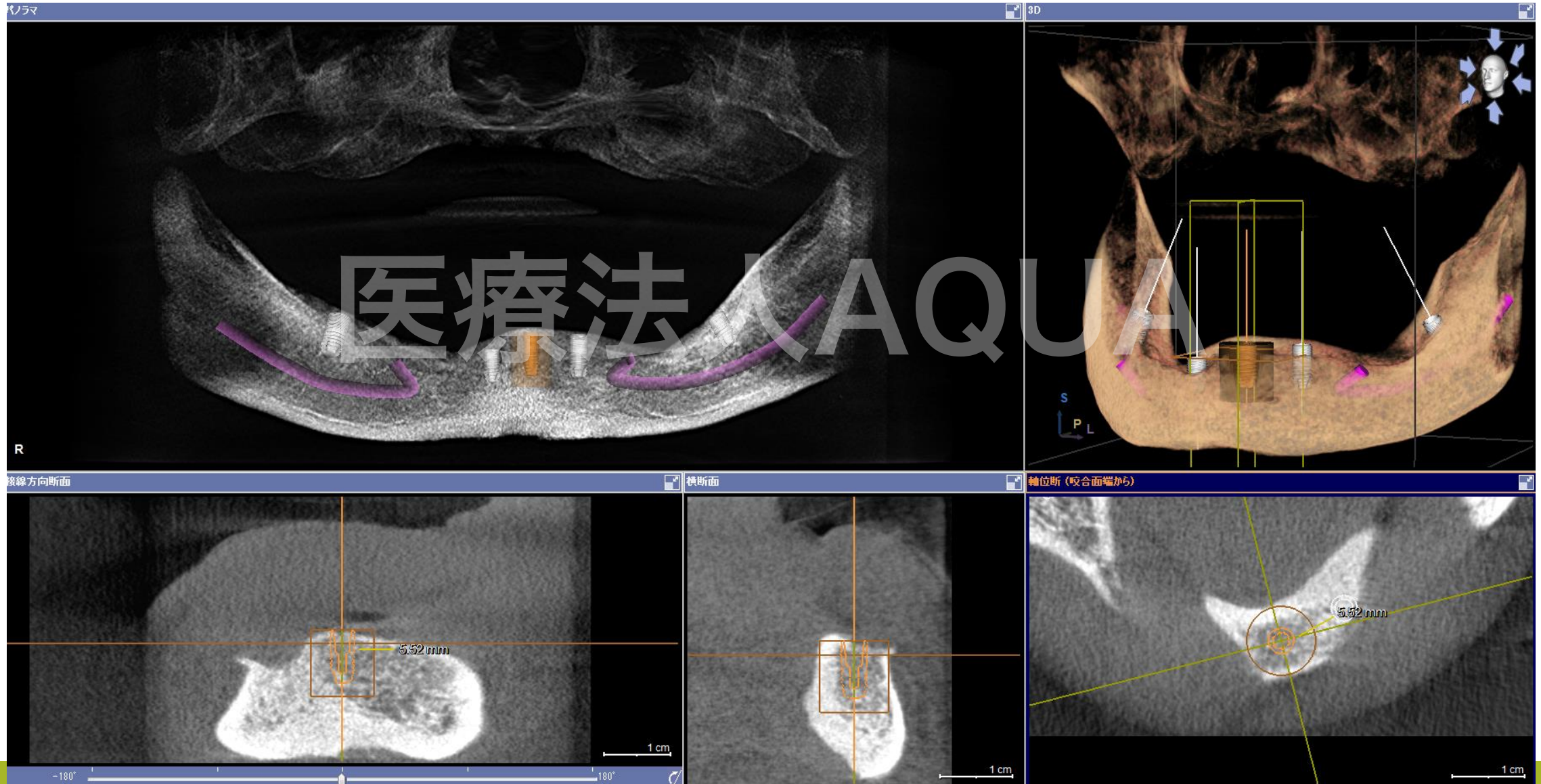


骨が痩せてます

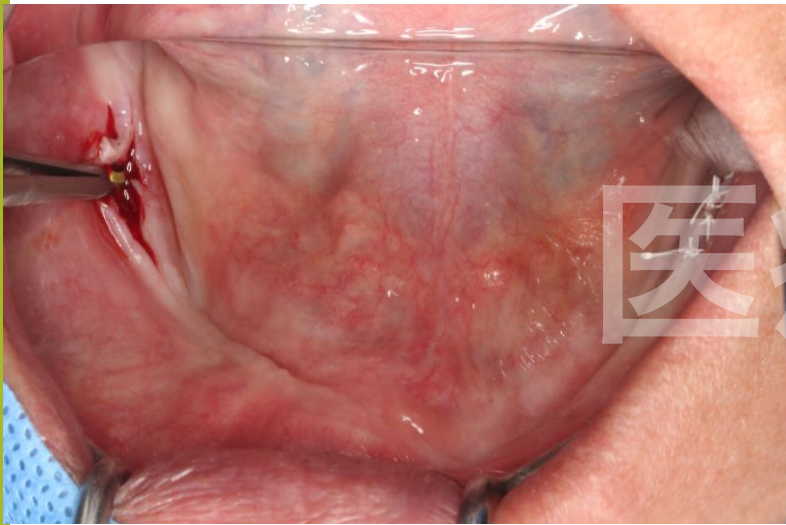


ミラー像

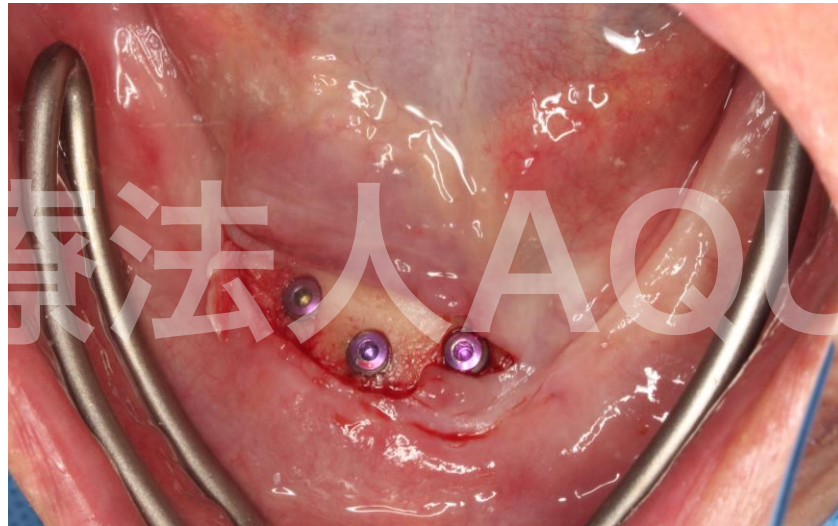
CTにてインプラント計画



最小限の切開

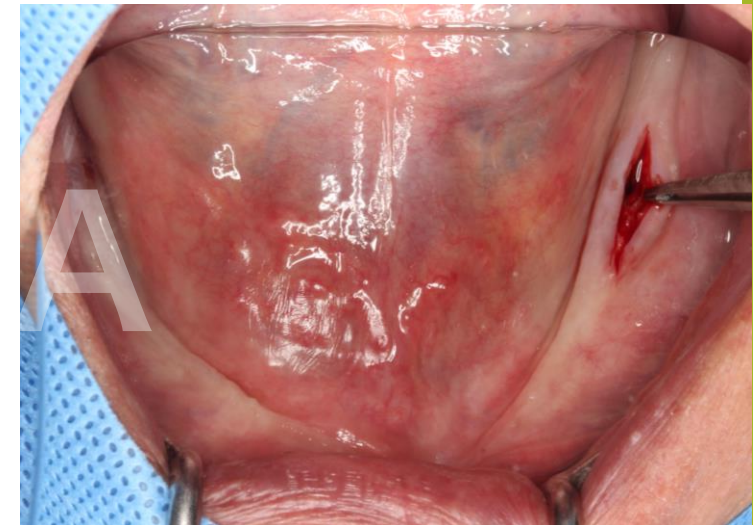


左下



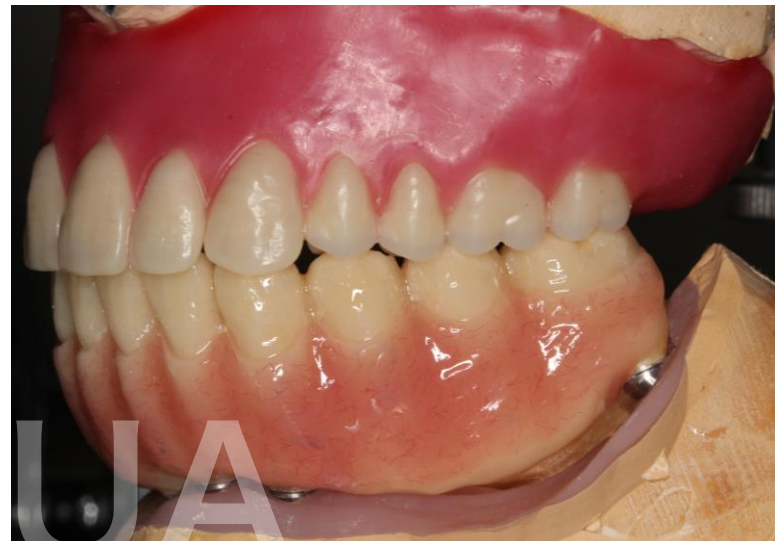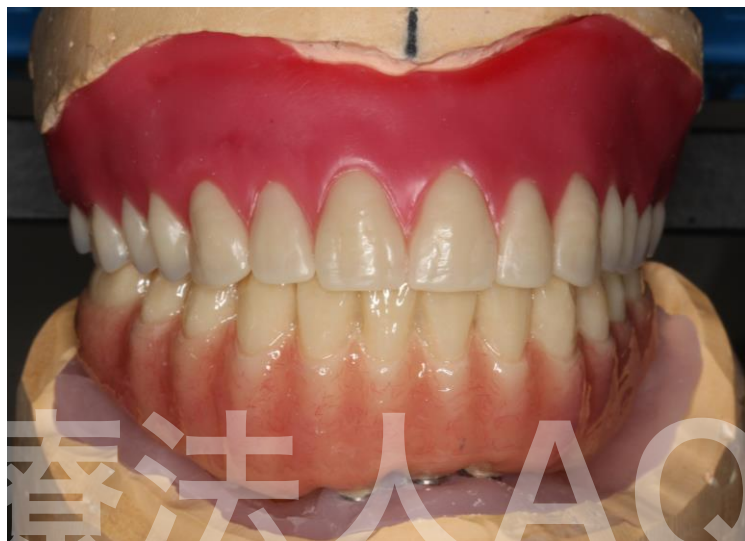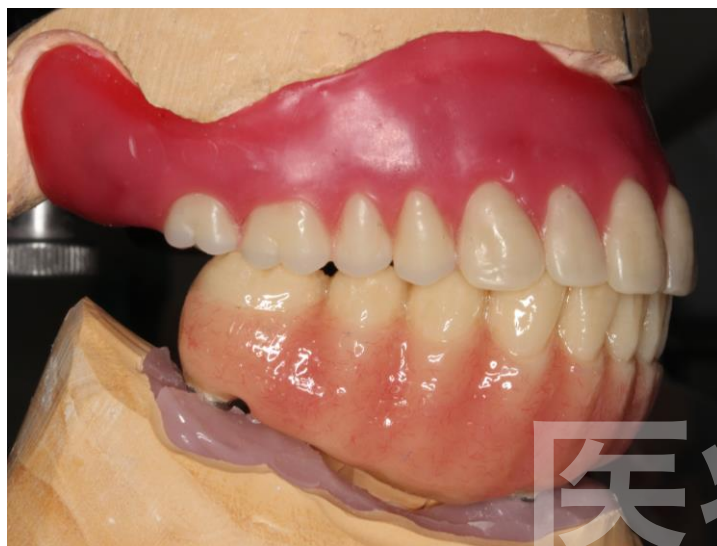下前

ミラー像

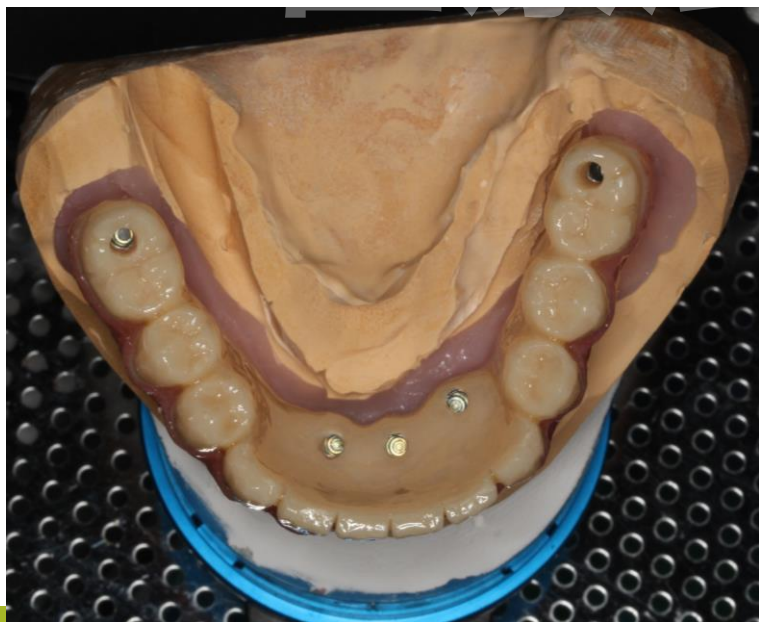


右下

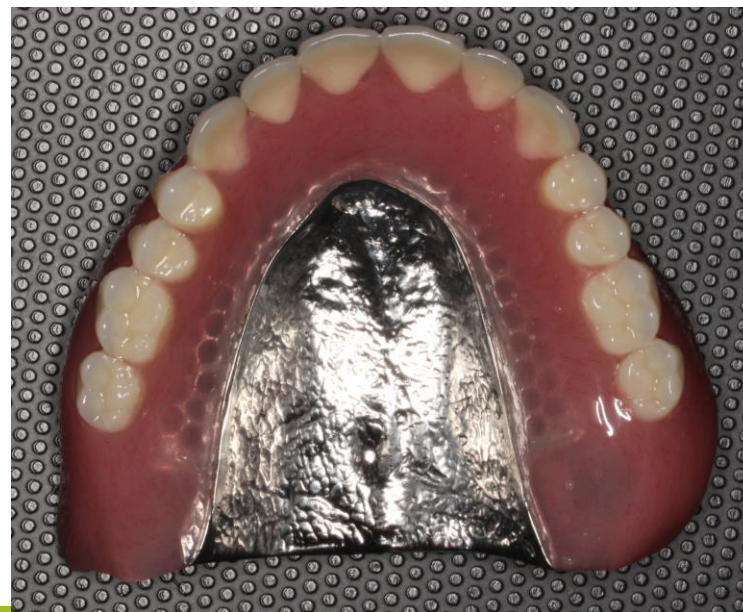下顎仮歯と上顎試適



医療法人AQUA

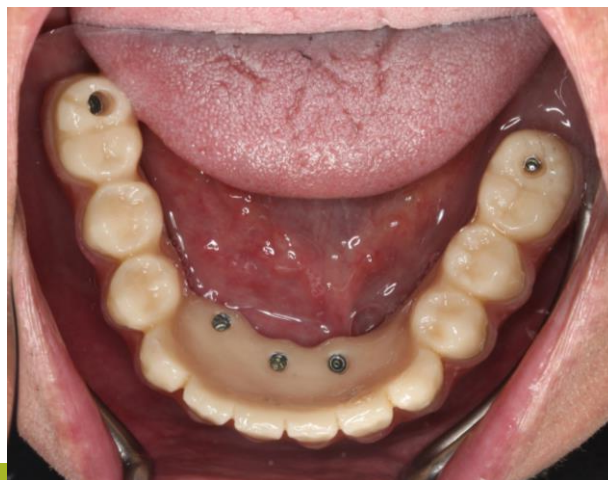
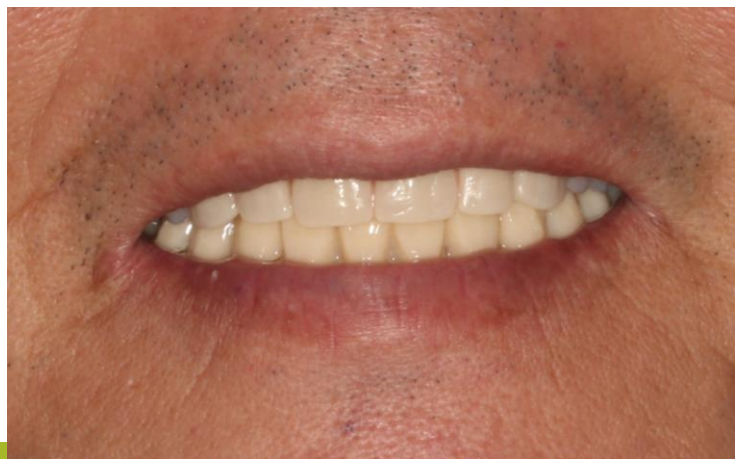
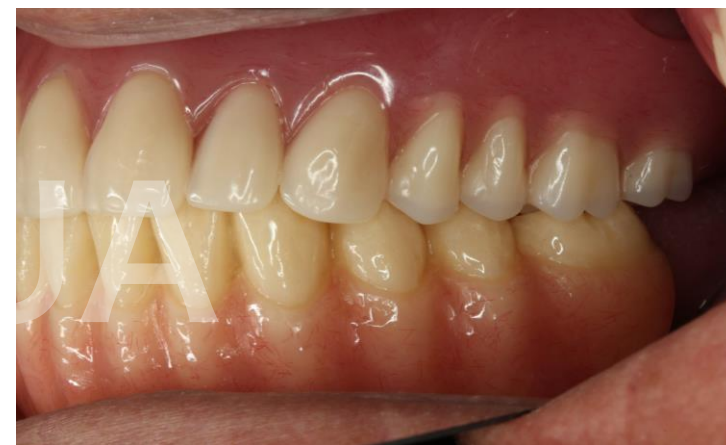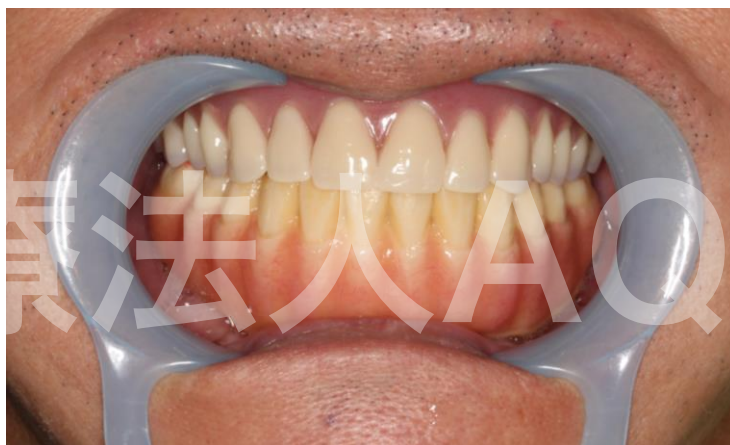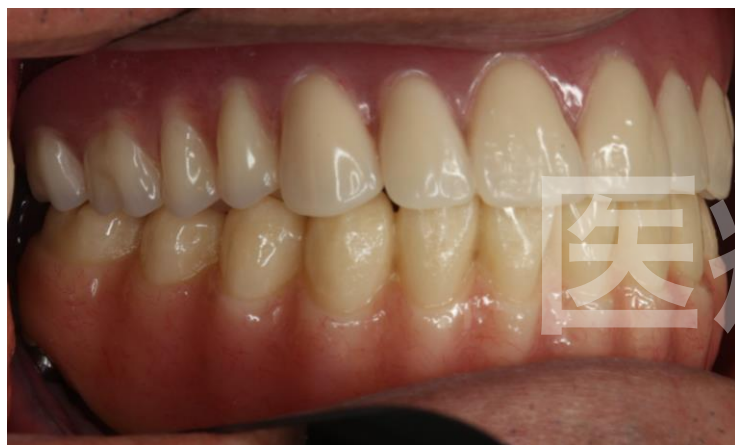下顎仮歯



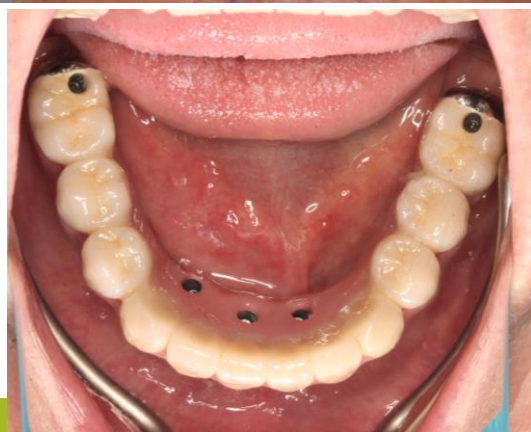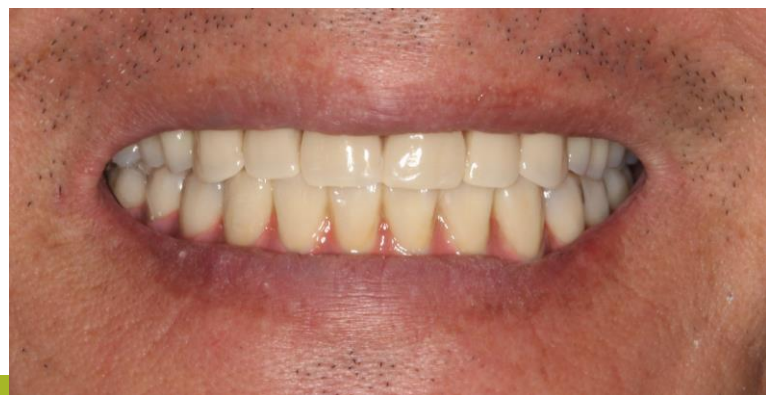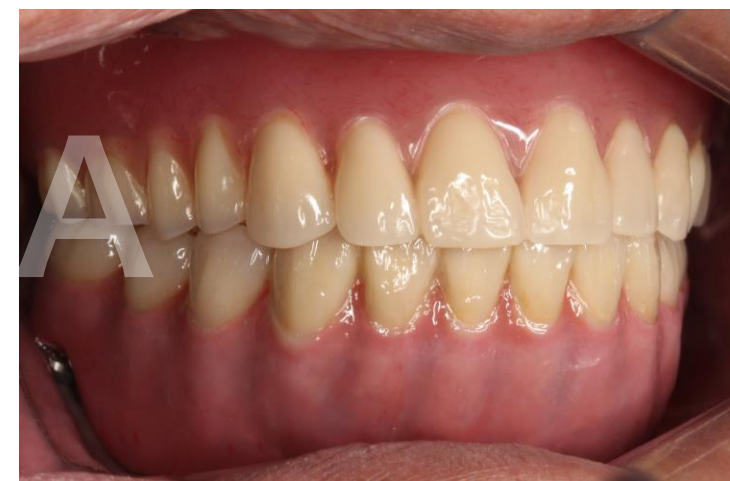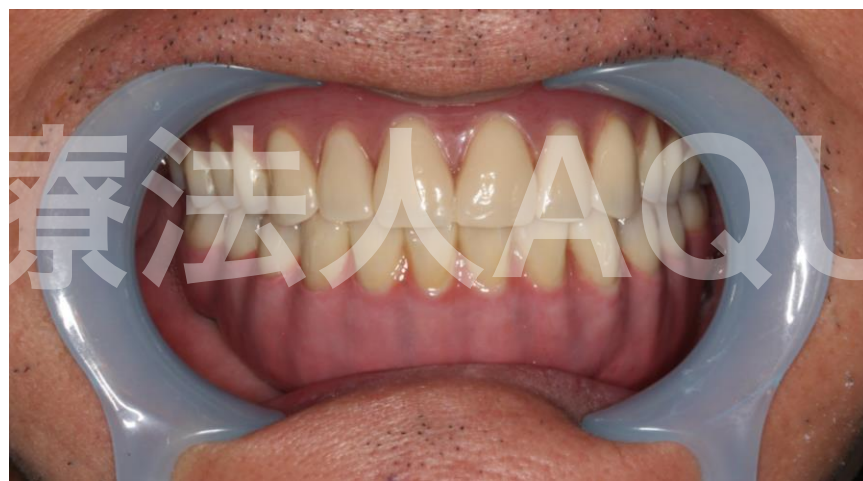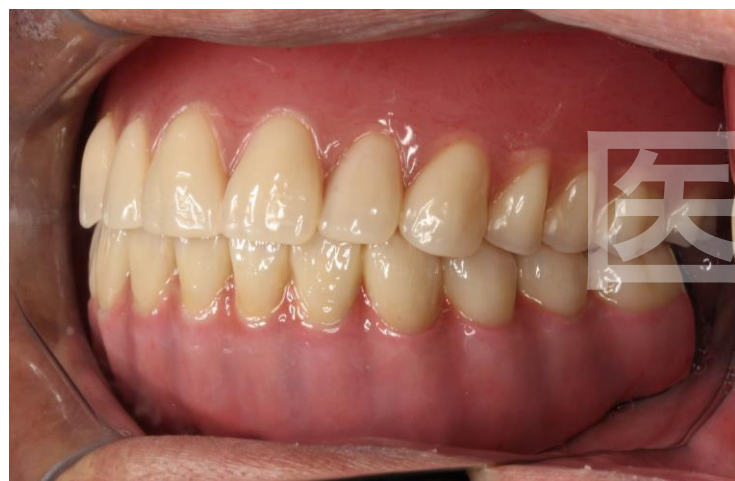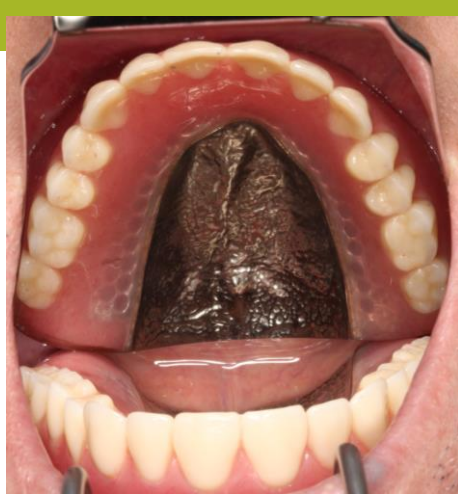上顎義歯

下顎仮歯で調整



ミラー像

上下最終補綴物作成



美しく再現

完成

