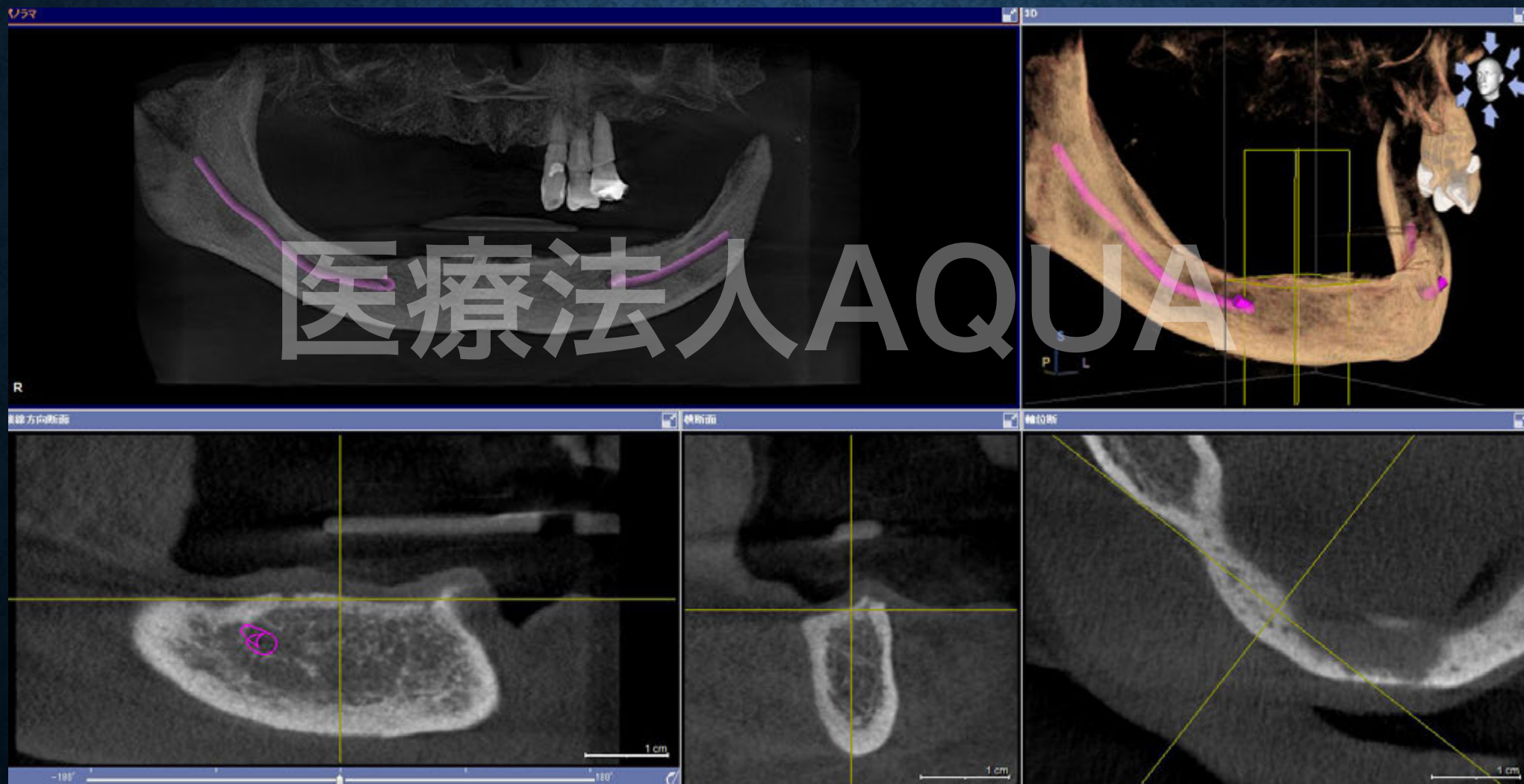


多数歯欠損咬合再構築症例

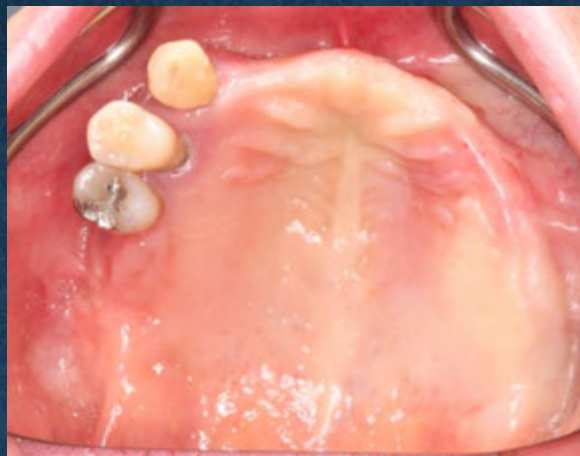医療法人AQUA

70代 女性

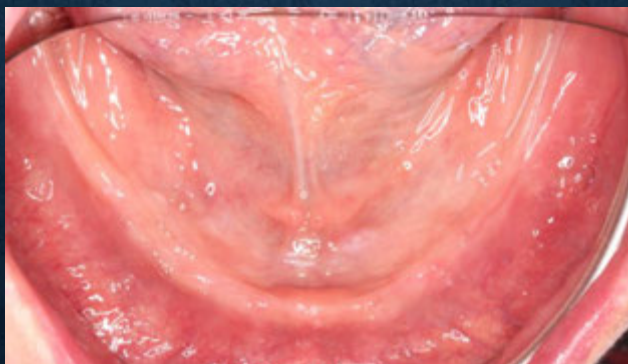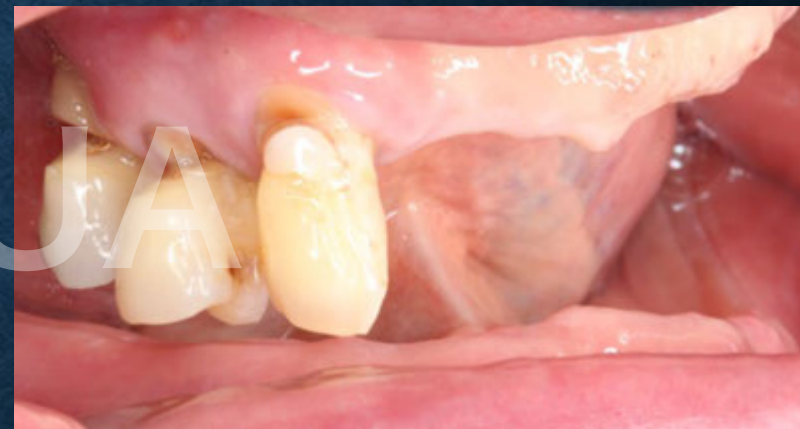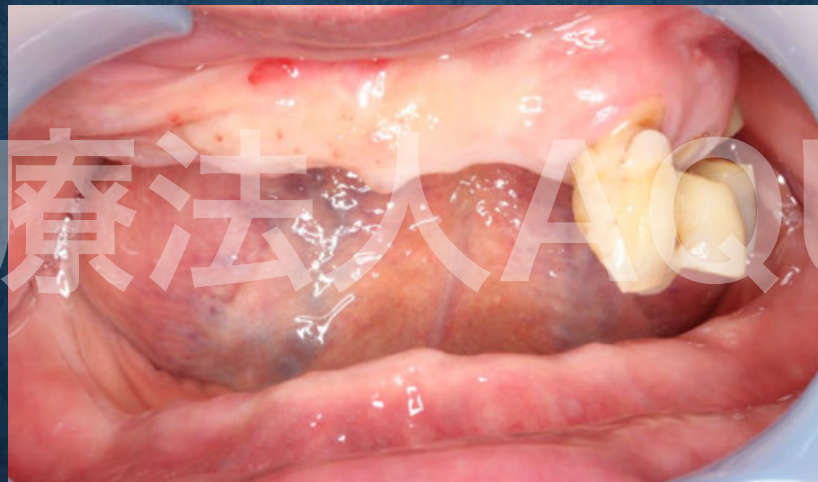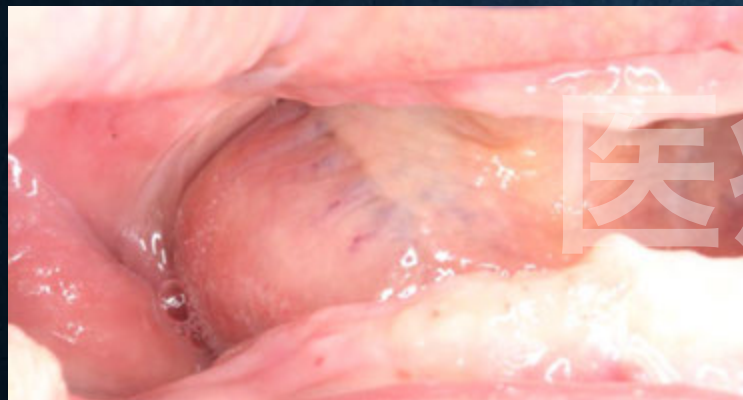
初診時CT



初診 口腔内写真

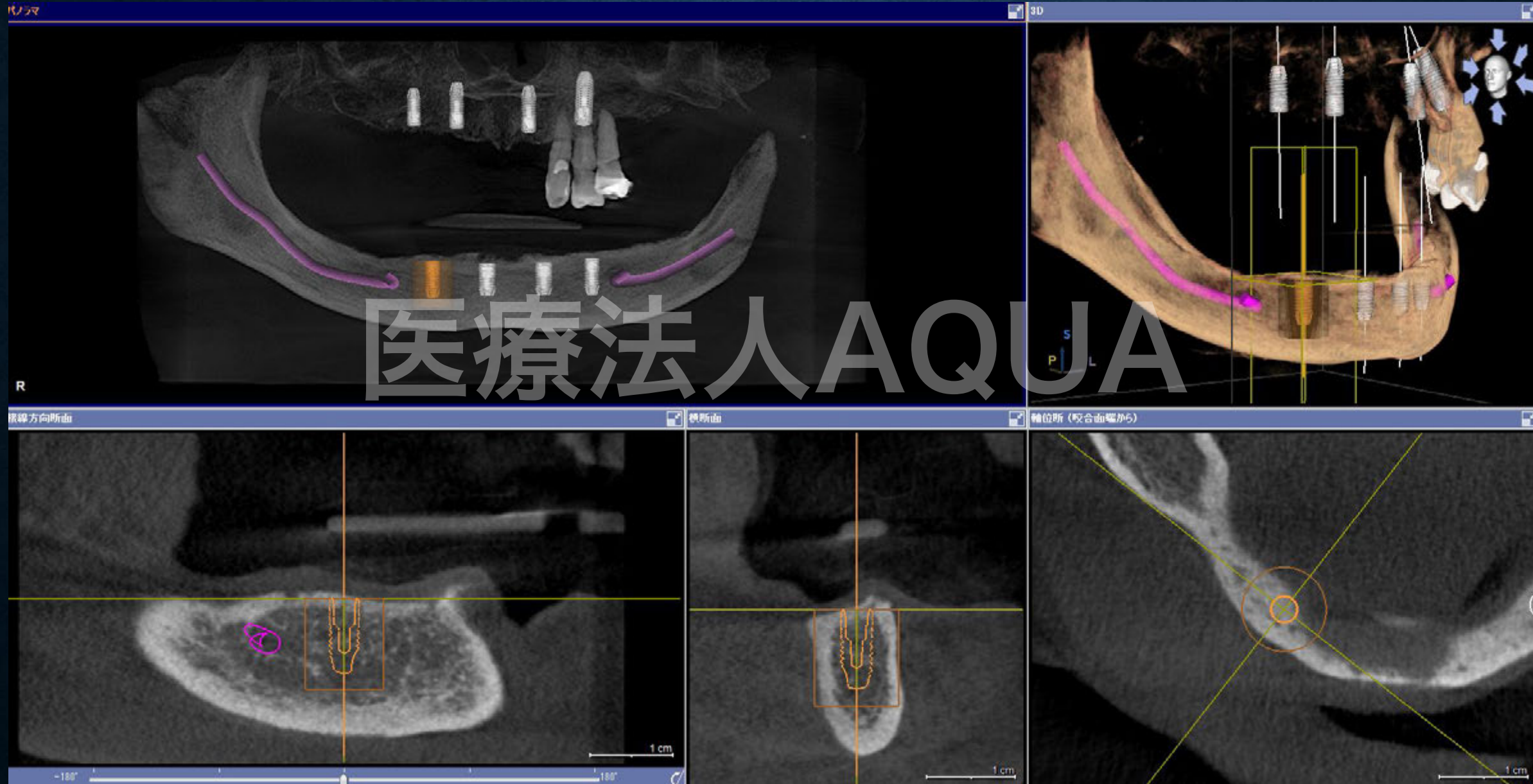


ミラー像

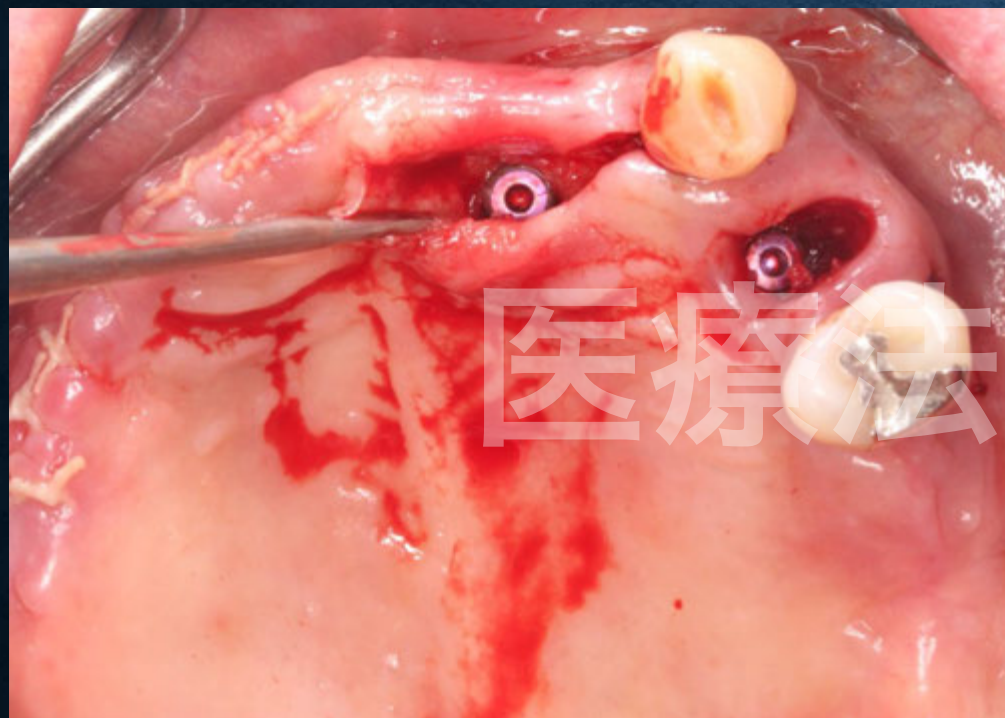


ミラー像

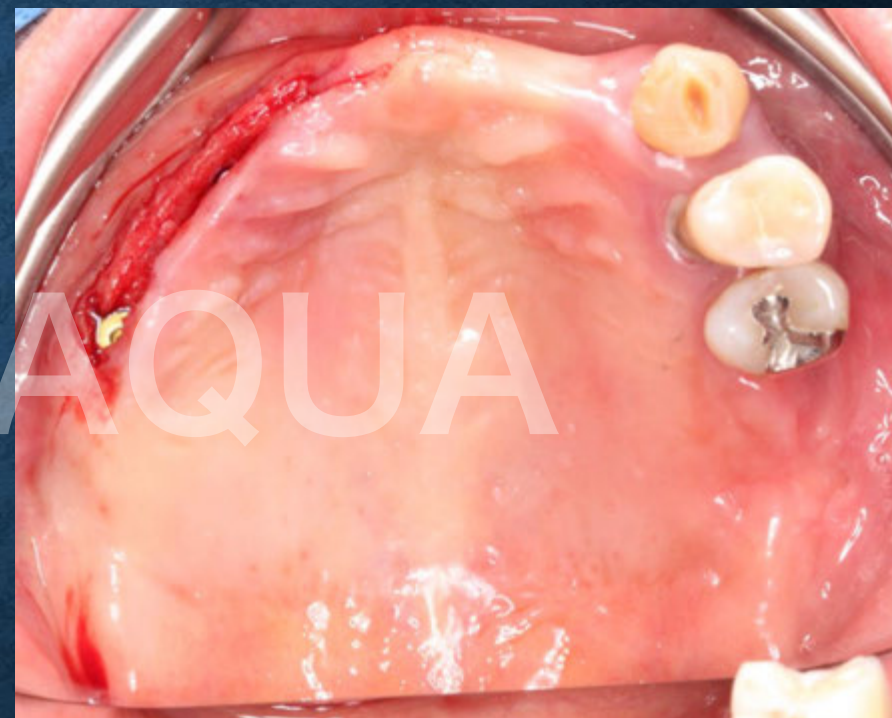
CTインプラント計画



埋入：上顎（抜歯後即時埋入 低侵襲才へ）

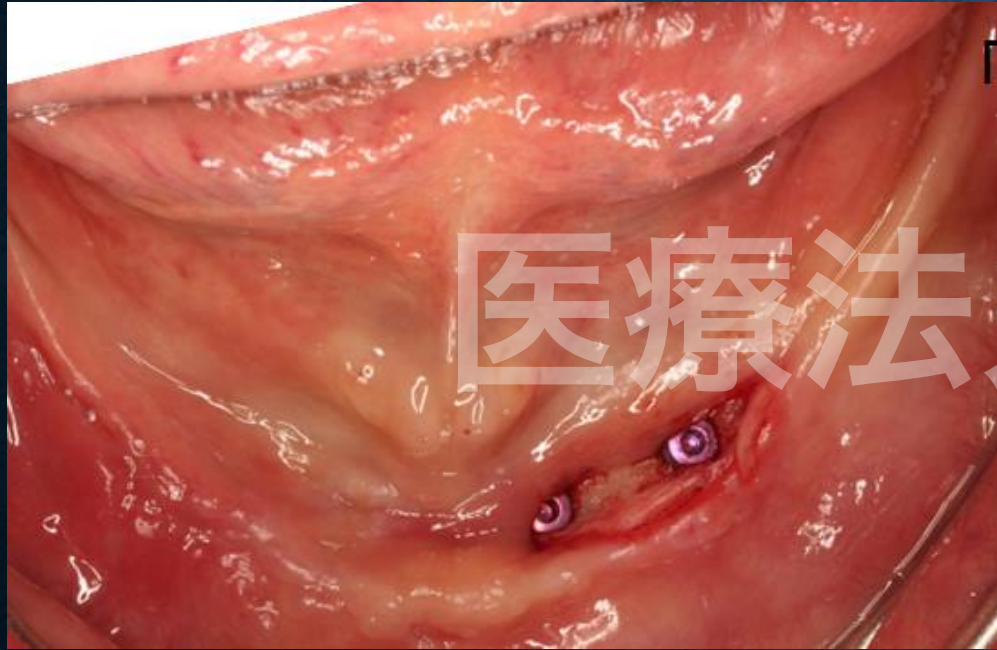


左上

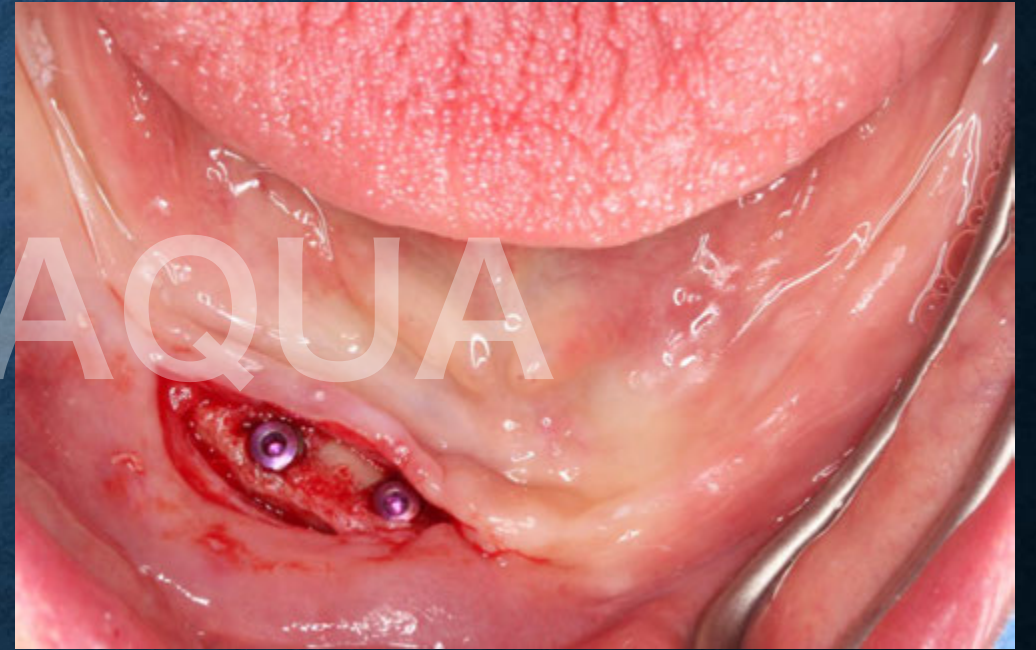


左下

埋入：下顎（最小限の切開）



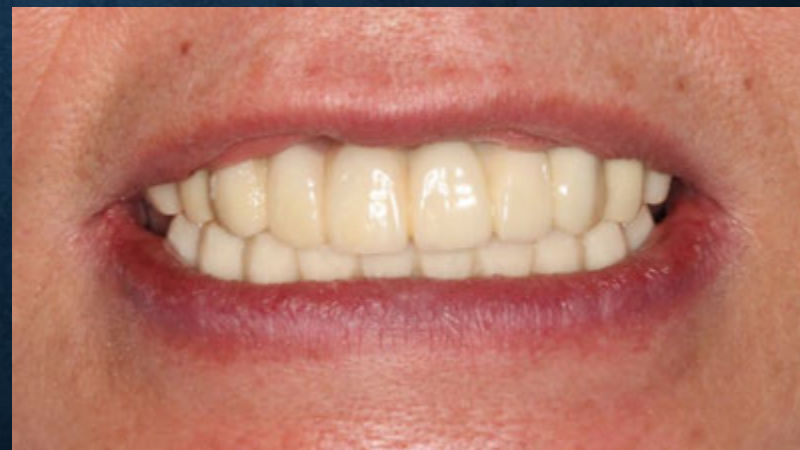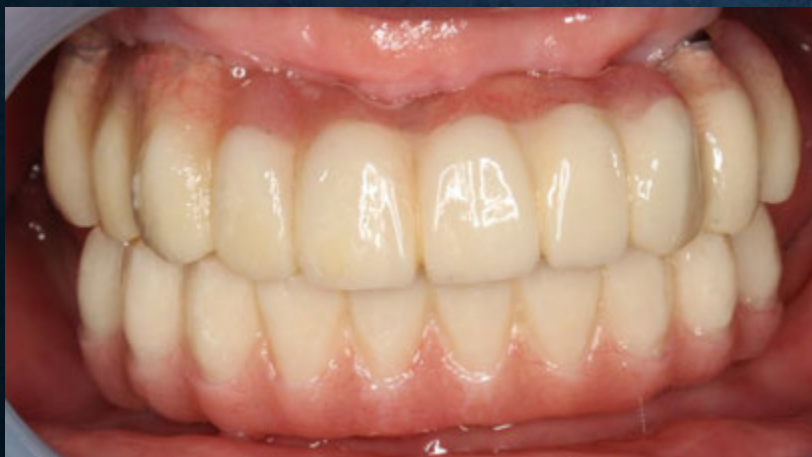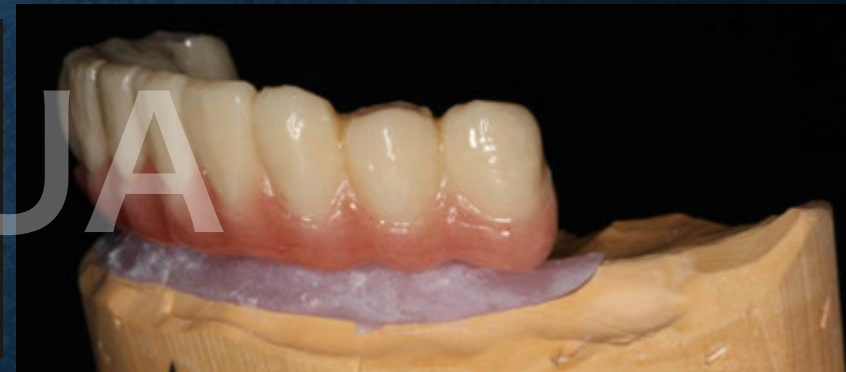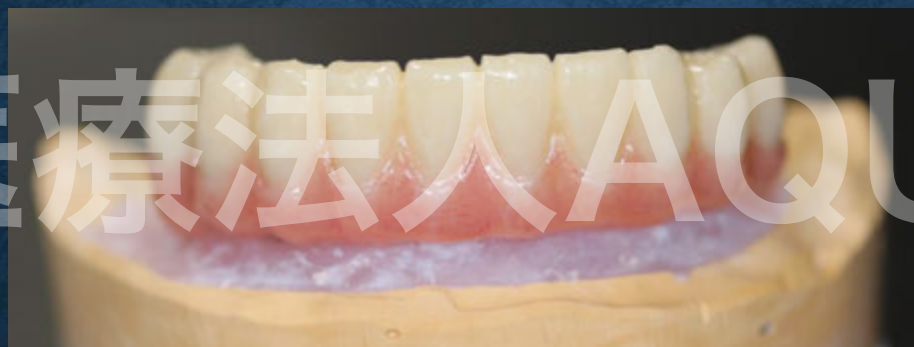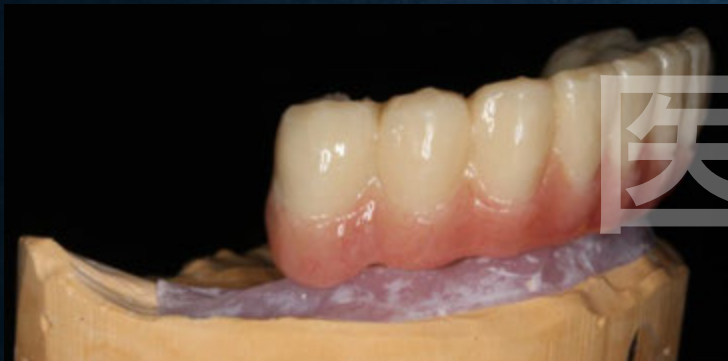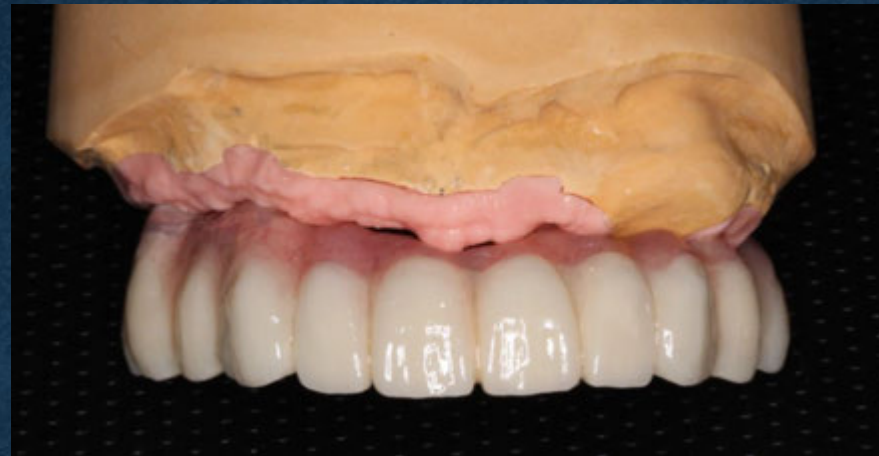左下



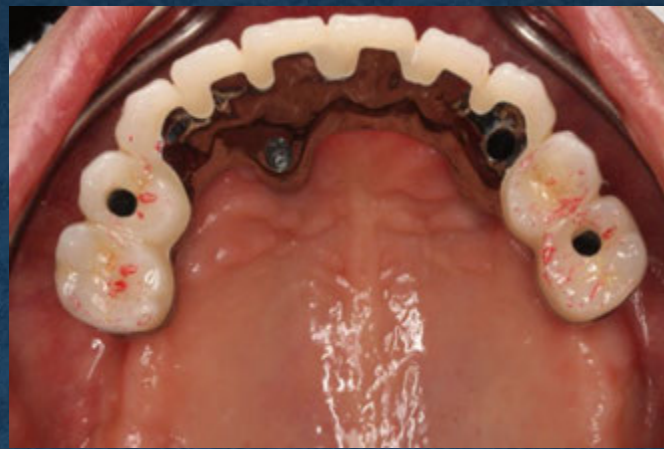右下

ミラー像

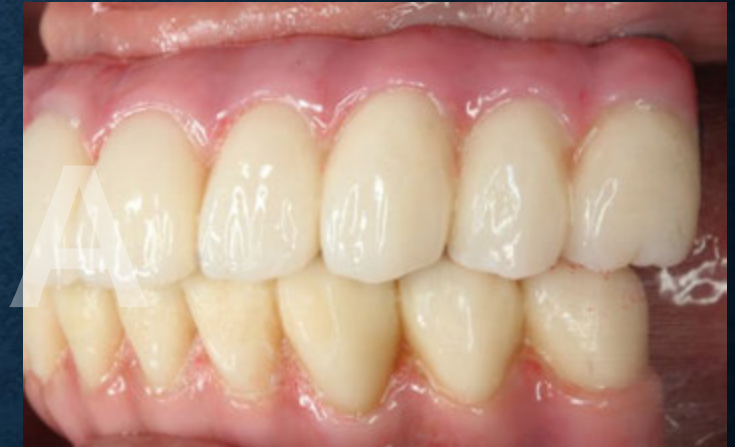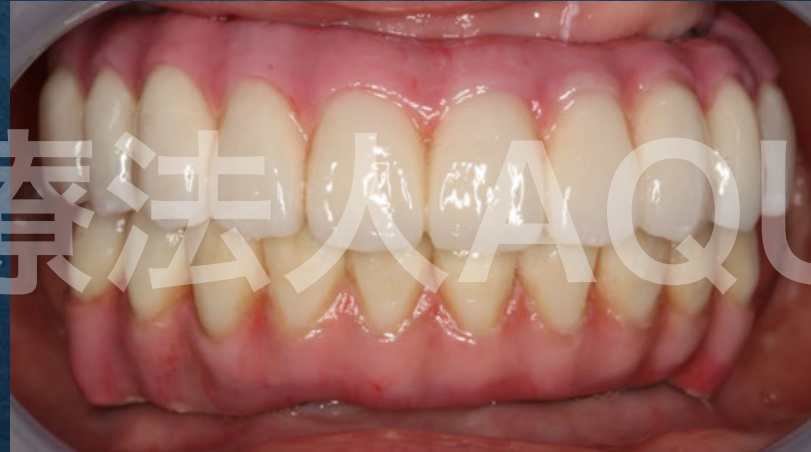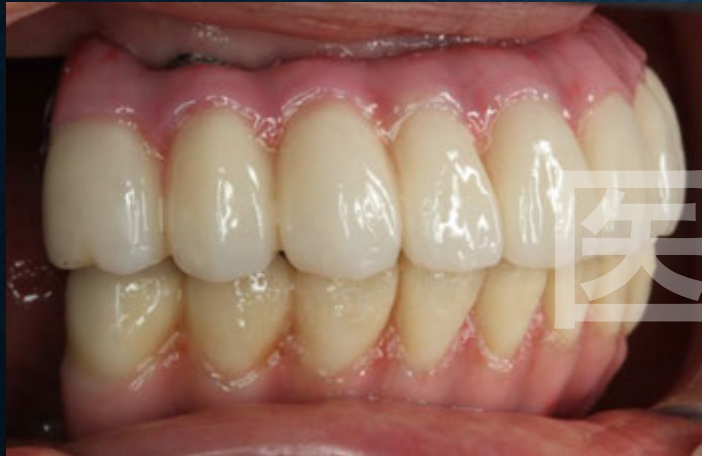仮歯作製
口腔内試適



完成



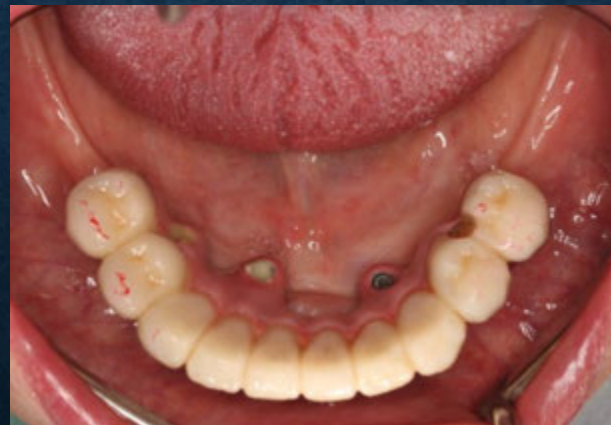ミラー像

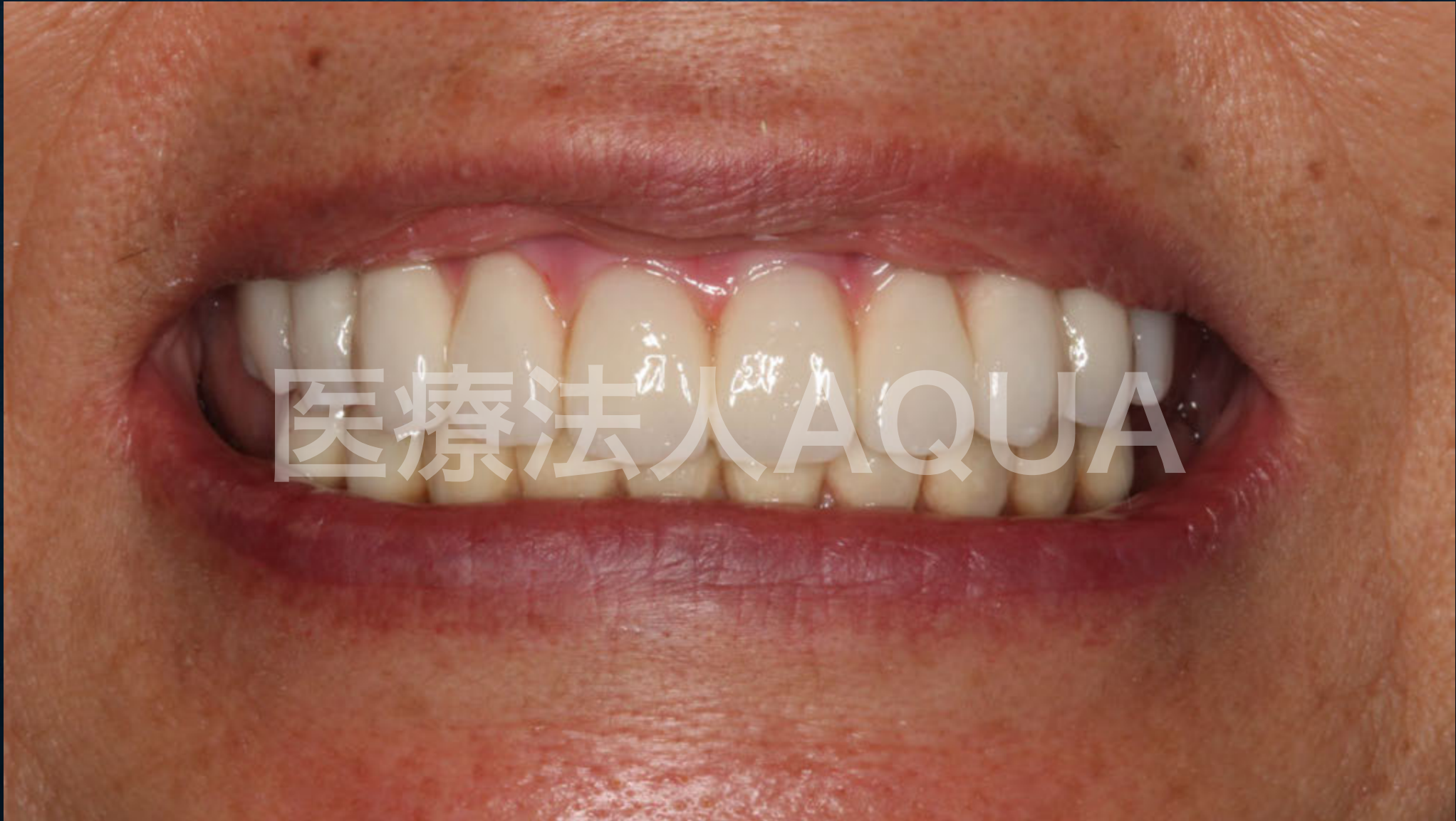

医療法人AQUA

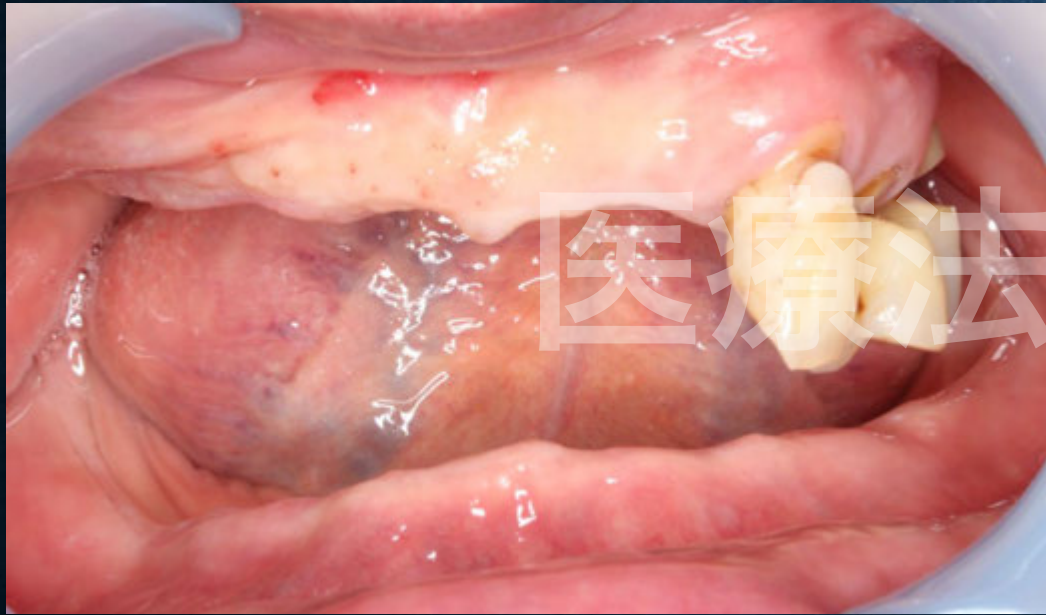歯茎の色にも
こだわります

ミラー像

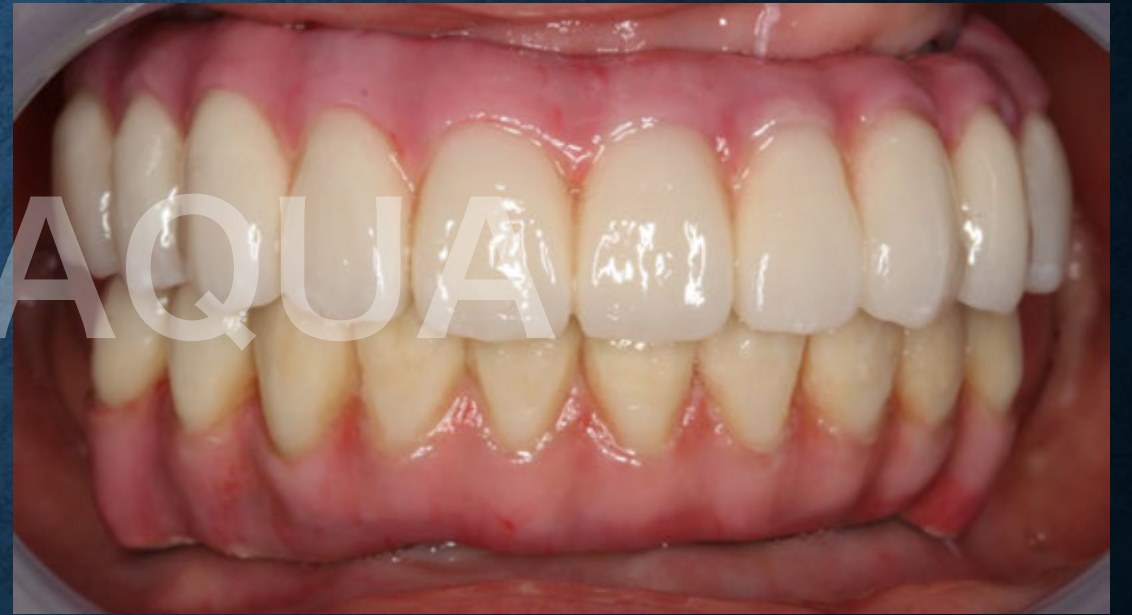



医療法人AQUA



Before



After

医療法

AQUA

レントゲン写真

